PRUEBA
DOCUMENTAL
PARTE
ACTORA

Autos: FMZ 070081/2018

Carátula: “MIGUEL ANGEL BOLDU c/ESTADO NACIONAL-AFIP (SUC. SAN JUAN) s/AMPARO LEY 16.986

SALUD

Ministerio de Salud Pública
HDGP Dr. Guillermo Rawson

HISTORIA CLINICA
DE
MIGUEL ANGEL BOLDÚ

PERIODOS

28/06 al 07/07/2014	Accidente Vascular Encefálico Agudo	01
05/12 al 10/12/2015	APP de HTA - Aorta torácica dilatada con proceso degenerativo de raíz aórtica y válvula aórtica	33
04/11 al 06/11/2017	Colecistitis - Colecistectomia Laparoscopica	87

D.N.I.: 17.879.993
H.C. Nº: 001-17879993-00

Ministerio de Salud Pública SAN JUAN
Gobierno de San Juan

HPGD Dr. Guillermo Rawson

Av. Rawson 494 Sur
0264 - 4221984
SAN JUAN

Hospital Rawson

IDENTIFICACIÓN Y DIAGNÓSTICO

Apellido y Nombre:	**BOLDU, MIGUEL**		**Nro.HC:**	**001-17879993-00**	
Fecha Nacimiento:	27/08/1966	Tipo Doc.:	DNI	Sexo:	Masculino
Lugar Nacimiento:		Número Doc.:	17879993	Teléfonos:	154695454 AMIG
Estado Civil:	Divorciado/a	Cobertura Social:	(0)SIN COBERTURA	Escolaridad:	
Domicilio Habitual:	ELIZONDO 675 NORTE	DomicilioAlternativo:			
Localidad:		Provincia:	SAN JUAN		
Departamento:	CAPITAL				
Rama Actividad:					
Apellido y Nombre del Padre:					
Apellido y Nombre de la Madre:					
PERSONA A CARGO DEL PACIENTE					
Apellido y Nombre:		Domicilio Habitual:		Telefono:	
Observaciones:					

.....

.....

Médico Servicio

DIAGNOSTICO EN CONSULTAS EXTERNAS

BOLDU, MIGUEL - DNI: 17879993

Hospital	Fecha de Egreso	Servicio de Egreso	Diagnóstico o Causa del Egreso
	.		
	.		
HPGD Dr. Guillermo Rawson	07/07/2014 13:16	NEUROCIRUGIA	I64.X-ACCIDENTE VASCULAR ENCEFALICO AGUDO, NO ESPECIFICADO COMO HE

337A

Ministerio de Salud Pública Gobierno de San Juan SAN JUAN GOBIERNO

HPGD Dr. Guillermo Rawson

Av. Rawson 494 Sur
0264 - 4221984
SAN JUAN

Hospital Rawson

Impresión: 04/10/2017
Hora: 10:27 hs
Usuario: mlaguilera
Reporte: SJN-0

IDENTIFICACIÓN Y DIAGNÓSTICO

Apellido y Nombre:	BOLDU, MIGUEL ANGEL		**Nro.HC:**	001-17879993-00	
Fecha Nacimiento:	27/08/1966	Tipo Doc.:	DNI	Sexo:	Masculino
Lugar Nacimiento:		Número Doc.:	17879993	Teléfonos:	2644385660 PERS
Estado Civil:	Divorciado/a	Cobertura Social:	(900286)PLAN NACER-SUMAR	Escolaridad:	TERCIARIO COMPLETO
Domicilio Habitual:	SAN LUIS 221 E 1` PISO DTO /4	DomicilioAlternativo:			
Localidad:		Provincia:	SAN JUAN		
Departamento:	CAPITAL				
Rama Actividad:					
Apellido y Nombre del Padre:					
Apellido y Nombre de la Madre:					
PERSONA A CARGO DEL PACIENTE					
Apellido y Nombre:		Domicilio Habitual:		Telefono:	
Observaciones:					

.....

.....

Médico Servicio

DIAGNOSTICO EN CONSULTAS EXTERNAS

BOLDU, MIGUEL ANGEL - DNI: 17879993

Hospital	Fecha de Egreso	Servicio de Egreso	Diagnóstico o Causa del Egreso
	.		
	.		
HPGD Dr. Guillermo Rawson	10/12/2015 16:00	UNID CORONARIA	I10.X-HIPERTENSION ESENCIAL (PRIMARIA)
HPGD Dr. Guillermo Rawson	07/07/2014 13:16	NEUROCIRUGIA	I64.X-ACCIDENTE VASCULAR ENCEFALICO AGUDO, NO ESPECIFICADO COMO HE

5

Ministerio de Salud Pública Gobierno de San Juan — SAN JUAN GOBIERNO

HPGD Dr. Guillermo Rawson

Av. Rawson 494 Sur
0264 - 4221984
SAN JUAN

2

Hospital Rawson

Impresión: 09/12/2015
Hora: 07:34 hs
Usuario: LMOLINA
Reporte: SJN-0

IDENTIFICACIÓN Y DIAGNÓSTICO

Apellido y Nombre:	**BOLDU, MIGUEL ANGEL**		Nro.HC:	**001-17879993-00**	
Fecha Nacimiento:	27/08/1966	Tipo Doc.:	DNI	Sexo:	Masculino
Lugar Nacimiento:		Número Doc.:	17879993	Teléfonos:	154444449
Estado Civil:	Divorciado/a	Cobertura Social:	(900286)PLAN NACER-SUMAR	Escolaridad:	TERCIARIO COMPLETO
Domicilio Habitual:	CALLA POSADAS 1565 N B' MISIONES	DomicilioAlternativo:			
Localidad:		Provincia:	SAN JUAN		
Departamento:	CAPITAL				
Rama Actividad:					
Apellido y Nombre del Padre:					
Apellido y Nombre de la Madre:					

PERSONA A CARGO DEL PACIENTE

Apellido y Nombre: Domicilio Habitual: Telefono:

Observaciones:

....

....

Médico Servicio

DIAGNOSTICO EN CONSULTAS EXTERNAS

BOLDU, MIGUEL ANGEL - DNI: 17879993

Hospital	Fecha de Egreso	Servicio de Egreso	Diagnóstico o Causa del Egreso
	.		
	.		
HPGD Dr. Guillermo Rawson	07/07/2014 13:16	NEUROCIRUGIA	I64.X-ACCIDENTE VASCULAR ENCEFALICO AGUDO, NO ESPECIFICADO COMO HE
Hosp. Rawson Cd 10/11	10/02/2015 PP	[illegible] Cel. Col. [illegible]	[illegible]

Dr. FABRICIO TORRENT
MAT 4280
ESP. CARDIOLOGIA
ESP. HEMODINAMIA

Ministerio de Salud Pública

Sala: SERVICIO DE NEUROCIRUGÍA

Servicio: HOSPITAL PÚBLICO DESCENTRALIZADO

Nombre y Apellido: DR. GUILLERMO RAWSON

- SAN JUAN -

Rp. BOLDU MIGUEL

DNI: 17.879.993

- ENALAPRIL 20 mg / 12 hs V.O.
- AMLODIPINA 10 mg / 12 hs V.O.
- HIDROCLOROTIAZIDA 25 mg / 24 hs
- LOSARTAN 50 mg / 12 hs.

7/6/14

VALDEZ HÉCTOR ERIC
MÉDICO
M.P. 4489

Firma y Sello del Médico

HPGD Dr. Guillermo Rawson

Av. Rawson 494 Sur
0264 - 4221984
SAN JUAN

Hospital Rawson

IDENTIFICACIÓN Y DIAGNÓSTICO

Apellido y Nombre:	**BOLDU, MIGUEL**			**Nro.HC:**	**001-17879993-00**
Fecha Nacimiento:	27/08/1966	Tipo Doc.:	DNI	Sexo:	Masculino
Lugar Nacimiento:		Número Doc.:	17879993	Teléfonos:	154695454 AMIG
Estado Civil:	Divorciado/a	Cobertura Social:	(0)SIN COBERTURA	Escolaridad:	
Domicilio Habitual:	ELIZONDO 675 NORTE	DomicilioAlternativo:			
Localidad:		Provincia:	SAN JUAN		
Departamento:	CAPITAL				
Rama Actividad:					
Apellido y Nombre del Padre:					
Apellido y Nombre de la Madre:					
PERSONA A CARGO DEL PACIENTE					
Apellido y Nombre:		Domicilio Habitual:		Telefono:	
Observaciones:					

.....

.....

Médico Servicio

DIAGNOSTICO EN CONSULTAS EXTERNAS

BOLDU, MIGUEL - DNI: 17879993

Hospital	Fecha de Egreso	Servicio de Egreso	Diagnóstico o Causa del Egreso
	.		
	.		
HPGD Dr. Guillermo Rawson	07/07/2014 13:16	NEUROCIRUGIA	I64.X-ACCIDENTE VASCULAR ENCEFALICO AGUDO, NO ESPECIFICADO COMO HE

Ministerio de Salud Pública

HOJA DE EPICRISIS

Apellidos y Nombres: Boldú Miguel	Historia Clínica N°: 17878993
Asociado a: Obra Social ☐ Plan Privado o Mutual ☐ Plan o seguro Público ☐ Mas de uno ☐ Ninguno ☐ Especificar lo tildado:......................	Afiliado N°:

Establecimiento de Internación: H tal Dr G Rawson	Domicilio del Establecimiento: Av. Rawson 494 S

Servicio:	Sala:	Cama N°:

Médico de Cabecera:	Hora de Ingreso	Fecha ingreso: Día / Mes / Año	Fecha egreso: Día / Mes / Año	Hora de Egreso	Días de Estada:
		28 / 06 / 2014	07 / 07 / 2014		10

Principales hallazgos durante su internación:

Paciente con cefalea intensa, hemiparesia faciobraquio crural derecha y disartria. TAC de cerebro evidencia hemorragia en ganglios basales izquierdos, sin conducta neuroquirúrgica.

Pronóstico: Reservado

Ordenes y Prescripciones médicas (Breve resumen de este tratamiento)

Internación médica, control evolutivo, analgési[illegible] [illegible] TAC [illegible]

Exámenes realizados (Análisis radiografías electrocardiogramas, etc.)

Laboratorios - TAC de cerebro - [illegible] - ECG - Ecografía

Diagnósticos:

ACV hemorrágico no quirúrgico.

Operaciones:

No

VALDEZ HÉCTOR ERIC
MÉDICO
M.P. 4489

HOSPITAL RAWSON

"El siglo de la solidaridad y del respeto a la vida"

Ministerio de Salud Pública San Juan

Secretaría de Salud Pública San Juan	**STI**	**HISTORIA CLÍNICA**	Historia Clínica Nº: 17879993

Apellido y Nombre Boldú Miguel	Cama 2.	O. Social

OSTEOARTIC. Y MUSCULAR	Articulaciones
Huesos: Deformación	Dolor no
Músculos	Tono ↓ Der. — Trofismo — Movimientos anormales no
NEUROPSIQUIÁTRICO	Conciencia: Somnoliento
Pares Craneanos:	

GLASGOW RESPUESTAS							Puntaje al ingreso
MOTORA	Obedece 6 (circled)	Localizar el dolor 5	Retrae 4	Flexiona 3	Extiende 2	Ausente 1	
VERBAL	Aprop 5	Confusa 4 (circled)	Incoherente 3	Incomprensible 2	Ausente 1		13/15
OCULAR	Espont. 4	Al lenguaje 3 (circled)	Al dolor 2	Ausente 1			

Signos meníngeos: no.	Motilidad Volunt.	MSD MID	MSI MII	Reflejos Osteoten.	MSD MID	MSI MII
Reflej. Cut. Abd. — Plantar:					MSD MID	MSI MII

Taxia:	Praxia:	Otros signos extrapiramidales

Resumen Neurológico Plejía FB Crural Der. , Disartria

Psiquismo

TOPOGRAFÍA LESIONAL
(heridas, drenajes, parálisis)
Temperatura de miembros.

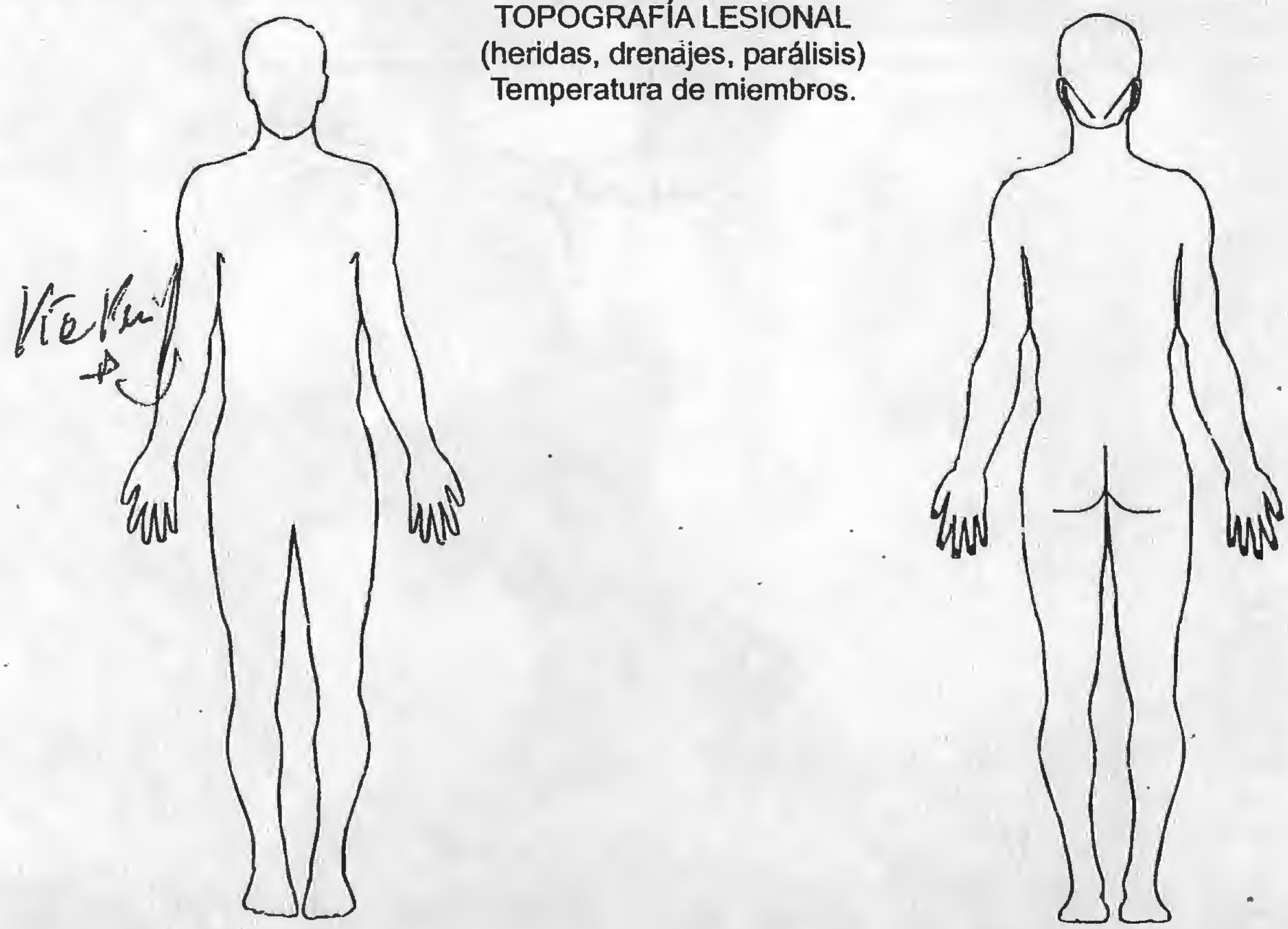

EXÁMENES COMPLEMENTARIOS AL INGRESO

ECG		OTROS

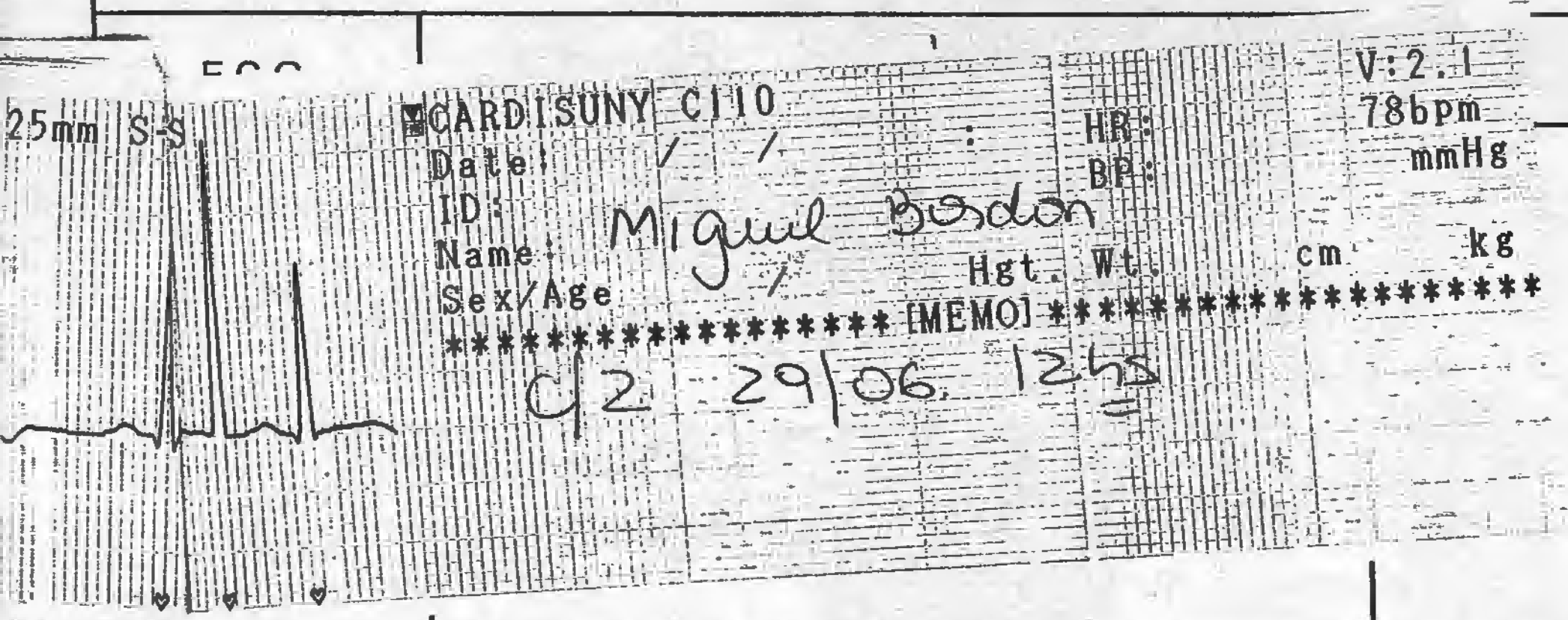

TERAPÉUTICA Y PROCEDIMIENTOS AL INGRESO

- IA Parenteral
- MTG
- Monit ECG
- Ejomin

RESUMEN Y DIAGNÓSTICOS DE INGRESO

① ACV Hemorrágico Tag. Parietal...

ARIEL A. MOSTAZO
Médico Especialista
Terapia Intensiva
M.P. ... 33

Firma y aclaración del médico

Ministerio de Salud Pública

HOJA DE:

Apellidos y Nombres: Bordón Miguel		Hist. Clínica Nº 7879993
Servicio:	Sala:	Cama: 46

MC: Pide por consulta, por HBC de 3h de evolución, disartria, desviación de la comisura, cefalea, crisis HTA 250/110. Vigil, con tendencia al sueño, pupilas isocóricas, RFM +/+, desviación conjugada de la mirada hacia la izquierda. TAC de cerebro: ACV hemorrágico ganglio basal izquierdo. Conducta médica expectante. Pase a UTI.

28/06/14

Dr. GUSTAVO NUÑEZ
NEUROCIRUGÍA
M.P. 3484

103-A

MINISTERIO DE SALUD PÚBLICA

ANEMNESIS Y EXAMEN FISICO

Apellidos y Nombres: Bravo Miguel 47 años

Hist. Clínica N° 17 879 993

Peso: .... Estatura: .... Presión Sanguínea: ....

ORDENAMIENTO	
A) ANEMNESIS: 1) Motivo de la consulta 2) Enferm. actual 3) Antec. Patolog.: a) Infancia b) adulto c) Operaciones d) Traumas 4) Antecedentes familiares.- 5) Antecedentes socio-económicos.- B) EXAMEN FISICO: 1) Exámen general.- 2) Piel.- 3) Cránea, Ojos, Oidos, Garganta.- 4) Cuello.- 5) Aparato respirat. 6) Apar. Cardio - Vascular.- 7) Aparato gastrointestinal.- 8) Aparato genitourinario.- 9) Exámen ginecológico.- 10) Aparato locomotor.- 11) Exámen neuro-psiquiatrico.- C) DIAGNOSTICO: Firma: Fecha: 30.6.14	MC: cefalea, hemiparesia faciobraquiocrural derecha y disartria. EA: paciente de 47 años con APP de HTA no controlada, ingresa por SNU por cefalea brusca, occipito parietal (8/10) y hemiparesia faciobraquiocrural derecha, disartria y con emergencia hipertensiva. El paciente ingresa a UTI por dos días y es derivado a nuestro servicio. Examen físico: somnoliento - afebril TA: 220/110 FC: 85 FR: 40 Examen neurológico: somnolencia - pupilas isocóricas, reactivas - movilidad ojos y nistagmo - paresia braquial derecha (3/5) - sensibilidad fina y gruesa conservada - entiende órdenes

Ap CV: R1 R2 normofonéticos sin R.R. - pulsos periféricos presentes.

Ap GI: Abdomen blando, depresible, no doloroso a palpación, sin reacción peritoneal. RHA (+) Catarsis (-) 2 días.

Ap GU: Diuresis (+) sonda vesical, PPL -/- PPR -/

Ap Resp: BEBA MV conservado, sin RA.

Imagen: TAC de cerebro evidencia hemorragia en ganglios basales izquierdos, sin conducta neuroquirúrgica.

Dx: Encefalopatía hipertensiva, ACV hemorrágico de ganglios basales.

VALDEZ HÉCTOR ERIC
MÉDICO
M.P. 4489

EVOLUCION STIA 17879993

Nombre Paciente: Borel Miguel

Fecha: 30/06/14 Cama: 6

Resumen de Historia clinica.

Pte de 46 años con antecedentes de Hipertension Arterial NO Medicada que en horas de la Tarde del dia 28/06/14 comienza con cefalea brusca y perdida de fuerza en hemicuerpo derecho y alteracion del habla.

Es Traido por flia a la urgencia donde se constata un estado de conciencia con Tendencia al sueño y se diagnostica Emergencia Hipertensiva mas ACV hemorragico profundo. sin conducta quirurgica, por medio de TAC de cerebro s/dte.

Ingresa al STIA donde se controla TA con infusion de NTG en infusion continua y se optimiza medicacion V.O. con buenas cifras Tensionales.

En su evolucion mejora su estado de conciencia permaneciendo vigil. OTE y P.

Ex Fco:

Resp: MV⊕ buena entrada de Aire bilateral

Card: R1 - R2 NF no soplos ni R.S.A. Ing yug ⊖ No edemas.

Abdo: globuloso blando depresible. RHA.

Neurol: Pte vigil, OTE y P, comprende ordenes Moviliza los 4 miembros. presiona presion braquial 2/5 derecha. No signos meningeos.

Indicaciones:
- Omeprazol 40 mg/24
- metoclopramida 10 mg/8 hs
- Enalapril 20 mg/12
- Amlodipina 10 mg/24 hs

En revista de Sala se decide pase a Sala comun de Servicio de Neurocirugia.

Comuniqu...

HOSPITAL RAWSON

Ministerio de Salud Pública
San Juan

EXAMEN FÍSICO

ESTADO GRAL. Constitución: obeso | Decúbito: obligado | Facies:

Piel: s/p. | Temp ax. rect. 37. | Faneras

Tejido Celular Subcutáneo: s/p | Adenopatías:

Otros

CABEZA Y CUELLO | Hend. Palp: s/p. | Conjuntivas: normales

Pupilas: isocóricas reactivas

reflejos oculares					
Fotomotor	+	+	Corneanos		
Consensual			Oculto Cefálico		
Acomodador			Oculto Vestibulares		

Fondo de Ojo: | Fosas Nasales: s/p

Boca: desviación comisura labial [illegible] der. | Mucosas: secas | Oido:

Yugulares: [illegible] | Latido Carot: (+)

Tiroides: s/p. | Otros:

RESPIRATORIO | Tipo torax | Tipo Respir. [illegible] | Frec. Resp.: 24 x'

Inspección:

Palpación: | Percución: sonoro pulmonar

Auscultación: MV (+) bilat. roncus (+)

CARDIOVASCULAR | Inspección

Palpación:

Pulso: regular rítmico

Pulsos Perif.				
Radial	+	+	Tibial Post.	
Femoral	+	+	Pedio	
Popliteo				

Tensión art. 180/80 | P.V.C.

Auscultación R1 claro R2 claro R3 R4

Sístole libre | Diástole libre

ABDOMEN | Inspección: | Drenajes:

Palpación Blando si Depresible si Dolor Superficial / Dolor Profundo no

Bazo: Hígado: s/p | RHA: (+)

Tacto Rectal: | Puño Percusión Lumbar

Riñones

HOSPITAL RAWSON

Ministerio de Salud Pública
San Juan

Ministerio de Salud Pública San Juan	STI	HISTORIA CLÍNICA	Historia Clínica Nº: 17879993

Apellido y Nombre: Bordu Miguel — Cama: 8. — O. Social: ______

MOTIVO DE INTERNACIÓN: Deterioro de conciencia

Estado crítico ◯ Proc. especiales ⊗ Vigilancia continua ◯ Edad: 46 Fecha: 28/06/14

ENFERMEDAD ACTUAL

Pte q/ en horas de la tarde presenta afasia brusca y pérdida de fuerza en hemicuerpo der. con alteración en el habla, es trasladado a urgencia donde presenta deterioro de conciencia con tendencia al sueño, se constata ACV hemorrágico y TAS ↑ por lo q/ pasa a UTI

ANTECEDENTES PERSONALES

Marcar con una cruz dato positivo o significativo
Puede ampliarse abajo

1. Alergia		14.Hemoptisis		27. Corticoides		40. Neur. Psiq.	
2. Asma		15.Tabaco		28. Hepatitis		41. Hematolog.	
3. Diabetes		16.Alcohol		29. Transfusión		42. Grupo/Fac.RH	
4. Operaciones		17.Drogas		30. Vacunas		43. Ant. Famili.	
5. Internaciones		18.Tóxicos		31. T.B.C.		44. Ayuno/Diet. Lim.	
6. Hipertensión	X	19.Epid. Tóxico		32. Venéreas		45. Perd. Aum. peso	
7. Angor/IAM		20.Traumatismo		33. Chagas		46. Diuresis	
8. Claud. Interm.		21.Fiebre		34. Medio Infecc.		47. Catarsis	
9. palpitación		22.Foco Infec.		35. Gastroent.		48. Sueño	
10. Disnea		23.Heridas		36. Uro/renal		49. Menst./FUM	
11. Tos/Expect.		24.Maniob. Inst.		37. Osteart. reum.		50. Embaraz/part.	
12. Brong. Crón.		25.Infec. dent.		38. Enf. Ocupc.		51. Otros	
13. Infec. Pulmón		26.Antibióticos		39. Gineco/obstét.		52. Otros	

6 - HTA no tratada

- Sofa = 2 ptos
- Apache = 13 puntos (16,5%.

MINISTERIO DE SALUD PÚBLICA

17879993

103 A

EVOLUCION

Apellido y Nombre: Bordu Miguel	Hist. Clínica Nº

ORDENAMIENTO

1) Fecha y hora exámen.
2) Estado de los síntomas y signos positivos anotados previamente.
1) Nuevos síntomas y signos.
4) Complicaciones.
5) Modificación de diagoóstico.
6) Control de tratamiento
7) Resultado del tratamiento.
8) Indicaciones terapeúticas

30/6/2014

- 3° día de internación - 1° día en nuestro servicio (2 días en UTI)
- Vía periférica 3 días - sonda vesical 3 días. - Sin ATB.

Examen físico: afebril, somnoliento

TA: 220/110 FC: 85 FR: 4?

Examen neurológico: somnolencia

- pupilas isocóricas reactivas, RFM +/
- moviliza 4 miembros,
- paresia braquial derecha 3/5
- sensibilidad superficial y profunda conservada
- entiende órdenes,

Imagen: Hemorragia en ganglios basales izquierdos

Dx: (Emergencia hipertensiva por hemorragia.)

* Se solicita IC con cardiología por TA que no controla la medicación

MATÍAS F. ESTRADA
MÉDICO - M.P. 4404
NEUROCIRUGÍA

VALDEZ HÉCTOR ERIC
MÉDICO
M.P. 4489

/14

DÍA DE INTERNACIÓN, 2 DÍA EN NUESTRO SERVICIO (2 DÍAS EN UTI)

A PERIFÉRICA 4 DÍA - SONDA VESICAL - 4 DÍA - SIN ATB

AMEN FÍSICO: AFEBRIL - SOMNOLENCIA

: 160/90 FC: 87 FR: 32

AMEN NEUROLÓGICO: SOMNOLENCIA

PILAS ISOCÓRICAS REACTIVAS, REM 4/2

PARESIA BRAQUIAL DERECHA 3/5

ENSIBILIDAD SUPERFICIAL 3/5

ENTIENDE ÓRDENES Y PROFUNDA CONSERVADA.

MOVILIZA 4 MIEMBROS

AGEN: HEMORRAGIA EN GANGLIOS BASALES IZQUIERDOS

: EMERGENCIA HIPERTENSIVA - ACV HEMORRÁGICO

VUELVE A PEDIR IC A CARDIOLOGÍA

PARA VALORACIÓN Y CONDUCTA CON ECG

ANTERIORES, TA ALTA, POR SEGUIR

MATÍAS F. ESTRADA
MÉDICO - M.P. 4404
NEUROCIRUGÍA

VALDEZ HÉCTOR ERIC
MÉDICO
M.P. 4489

2/7/14

5 DÍA DE INTERNACIÓN - 3 DÍA EN NUESTRO SERVICIO - (2 DÍAS EN UTI)

5 DÍAS DE VÍA PERIFÉRICA - 5 DÍAS DE SONDA VESICAL -

SIN ATB.

EXAMEN FÍSICO: VIGIL - OTE - AFEBRIL

TA: 140/80 FC: 86 FR: 30

MINISTERIO DE SALUD PÚBLICA

EVOLUCION

105 17879983

Apellido y Nombre: Borda Miguel	Hist. Clínica Nº

ORDENAMIENTO	
1) Fecha y hora exámen.	Examen neurológico: Vigil - OTE.
	- Pupilas isocóricas reactivas, RFM 2/2
	- Paresia fallo braquial derecho 3/5
2)Estado de los síntomas y signos positivos anotados previamente.	- Sensibilidad superficial y profunda conservada
1) Nuevos síntomas y signos.	- Entiende órdenes
	- Moviliza 4 miembros
4) Complicaciones.	- Disartría.
5) Modificación de diagoóstico.	Imagen: Hematoma en ganglios basales izquierdos.
6) Control de tratamiento	Dx: - Emergencia hipertensiva - ACV hemorrágico.
7)Resultado del tratamiento.	
8) Indicaciones terapeúticas	Estamos a la espera de IC a cardiología
	El paciente se ahoga al comer, se solicita IC a fonoaudiología,
	La IC con cardiología solicita ecocardiograma y retirar losartán comp/12 hs.

VALDEZ HÉCTOR ERIC
MÉDICO
M.P. 4489

MATÍAS F. ESTRADA
MÉDICO - M.P. 4404
NEUROCIRUGÍA

3/7/14

6 días de internación - 4 días en el piso (2 días UTI)
vías periféricas - sin sonda vesical - sin [illegible]

Examen clínico: lúcido - afebril

TA 130/80 FC: 85 FR: 24

Examen neurológico: vigil - OTE (lúcido)

- pupilas isocónicas reactivas RFM +/+
- paresia faciobraquial derecha 3/5
- sensibilidad superficial y profunda conservada
- entiende órdenes
- moviliza los 4 miembros
- disartria
- resto de examen sin particularidades

Imagen: hemorragia en ganglios basales izquierdo

Dx: - emergencia hipertensiva
- ACV hemorrágico

- Se IC con cardiología agregó losartán 50mg /12 hs
- Se realiza IC a kinesiología.

VALDEZ HÉCTOR ERIC
MÉDICO
MP 4489

MINISTERIO DE SALUD PÚBLICA

EVOLUCION

17879993
103-D

Apellido y Nombre: Bordu Miguel	Hist. Clínica Nº

ORDENAMIENTO	
1) Fecha y hora exámen. 2)Estado de los síntomas y signos positivos anotados previamente. 1) Nuevos síntomas y signos. 4) Complicaciones. 5) Modificación de diagoóstico. 6) Control de tratamiento 7)Resultado del tratamiento. 8) Indicaciones terapeúticas	4/7/14 7° días de internación - 5 días en el piso (2ur) sin vía periférica - sin sonda vesical - sin ATB. Examen físico: lúcido - afebril. TA 170/70 FC 84 FR 23 Examen neurológico: vigil - orientado - pupilas isocóricas reactivas REM 2/5 - paresia braquial derecha 3/5 - sensibilidad [illegible] y [illegible], - entiende órdenes - disartria Imagen: hematoma en ganglios basales izquierdos. Dx: insuficiencia hipertensiva - ACV hemorrágico. 5/7/14 8 día de internación - 6 días en el piso (2ur) sin vía periférica - sin sonda vesical sin ATB. Examen físico: lúcido - afebril TA 130/80 FC: 81 FR: 20

VALDEZ HÉCTOR ERIC
MÉDICO
M.P. 4489

Examen neurológico: vigil - OTE (lúcido)
Pupilas isocóricas reactivas RFM +/+
Parálisis facial braquial derecha 4/5
Sensibilidad superficial y profunda conservada
Moviliza los 4 miembros
Disartria
Resto de examen normal
Imagen: HSA en ganglios basales izq
Dx: ACV hemorrágico.

MATÍAS F. ESTRADA
MÉDICO - M.P. 4404
NEUROCIRUGÍA

VALDEZ HÉCTOR ERIC
MÉDICO
M.P. 4489

[illegible]/7/14
Día de internación - 2 día en el piso (2 UTI)
[illegible] vías - sin sonda vesical - sin [illegible]
Examen físico: lúcido - afebril
TA 120/80 FC: 79 FR: 24
Examen neurológico: lúcido
Pupilas isocóricas reactivas RFM +/+
Parálisis facial braquial ~~[illegible]~~ derecha 4/5
Sensibilidad superficial y profunda conservada
Moviliza los 4 miembros.
Disartria.
Resto de examen normal
Imagen: HSA de ganglios basales izq
Dx: ACV hemorrágico.

MATÍAS F. ESTRADA
MÉDICO - M.P. 4404
NEUROCIRUGÍA

VALDEZ HÉCTOR ERIC
MÉDICO
M.P. 4489

[illegible]/7/14
Alta hospitalaria; control con Dr. Cáceres

VALDEZ HÉCTOR ERIC
MÉDICO
M.P. 4489

Ministerio de Salud Pública

C. Salud:

Servicio:

Nombre y Apellido: SERVICIO DE CARDIOLOGIA

Balduí Miguel

Rp.

48 años

Antec: hipertensión arterial sistémica y medicación (Losartan 100 / amlodipino / hidroclorotiazida)

TA: 170/100 FC: 84x' regular

Exploración cardiovascular normal

ECG en límites normales

Firma y Sello del Médico

Se medica q/ refiere [illegible]
Se readecua medicación
oral antihipertensiva
Control x Consultorio Externo
Cardiólogo

A[illegible]NDO D. ROSALES
MAT. PROF. 1675
MEDICO CARDIOLOGO

23/09/2014

Control Martes 7 de Octubre

Ministerio de Salud Pública

C. Salud: ....

Servicio: SERVICIO DE CARDIOLOGIA

Nombre y
Apellido: HOSPITAL RAWSON

Rp. Losartan 50

1 comp. c/desayuno y
merienda

Synthroid

1 c/ ~~desayuno~~ ayunas

Amlodipino 10

1 c/cena

ARMANDO D. ROSALES
MAT. PROF. 1675
MEDICO CARDIOLOGO

....
Firma y Sello del Médico

MINISTERIO DE SALUD PÚBLICA

HOJA DE EPICRISIS

Apellidos y Nombres: Bolan, Miguel Angel	Historia Clínica N° 17.879.993
Asociado a: Obra Social ☐ Plan Privado o Mutual ☐ Plan o seguro Público ☐ Mas de uno ☐ Ninguno ☐ Especificar lo tildado:	Afiliado N°
Establecimiento de Internación:	Domicilio del Establecimiento:
Servicio:	Sala: Coronaria / Cama N°:

Médico de Cabecera:	Hora de Ingreso	Fecha ingreso: Día / Mes / Año	Fecha egreso: Día / Mes / Año	Hora de Egreso	Días de Estada:
		5 / 12 / 15	10 / 12 / 15	10	5

Principales hallazgos durante su internación:

Pto que ingresa con Dx ~~[illegible]~~ Emergencia hipertensiva, sospecha de Síndrome aórtico agudo. Se realizo TAC Torax x 2 y ecocardiograma sin evidencia de disección

Pronóstico:

Ordenes y Prescripciones médicas (Breve resumen de este tratamiento)

NTC Betabloqueantes.
NPS ARA II

Exámenes realizados (Análisis, radiografías, electrocardiogramas, etc.)

TAC Torax
Ecocardiograma

Diagnósticos:

Emergencia HTA

Dr. FABRICIO TORRENT
MAT. 4280
ESP. CARDIOLOGIA
ESP. HEMODINAMIA

Operaciones:

Ministerio de Salud Pública
Gobierno de San Juan
SAN JUAN GOBIERNO

HPGD Dr. Guillermo Rawson
Servicio Médico de Urgencia
Av. Rawson 494 Sur
0264 - 4221984
SAN JUAN

Hospital Rawson

Impresión: 05/12/2015
Hora: 03:39 hs
Usuario: mdiazareva

Atención en el Servicio Médico de Urgencia

Turno: **14741313** Fecha: **05/12/2015** Hora: **03:39**

Apellido y Nombre: **BOLDU,MIGUEL ANGEL** Tipo y Nro Doc: **DNI 17879993**
Edad: **49** Sexo: Masculino Estado Civil: Divorciado/a
Obra Social:PLAN NACER-SUMAR
Profesion: ..... Nivel de Educacion: .....
Domicilio: AV. RIOJA 3162 SUR
Localidad: Departamento: CAPITAL Provincia: SAN JUAN
Trabaja en:AUTONOMO - .....

DIAGNOSTICO: .....

PRONÓSTICO: .....

TRATAMIENTO: .....

DESTINO: .....

.....
Firma Medico

Tipo de Accidente: .....
Lugar del Accidente: .....
Llego al hospital en: .....
Nombre del Acompañante: .....
Domicilio: .....

.....
Firma Estadística

MINISTERIO DE SALUD PUBLICA – H.D.Dr.G.RAWSON – SERVICIO DE CARDIOLOGIA

HISTORIA CLINICA

NOMBRE: Baldu Miguel Angel EDAD: 49 SEXO: (M) F

DOMICILIO: Posadas 1551 B Mercedes, Capital TEL: 2644444479

ING.HTAL: 05/12/15	ING. UCO: 05/12/15	PRODEC: (Urg.) Qui. Int. C.E. Amb.	REING: SI (NO)
O.S: ~~[illegible]~~	Nº:	DNI: 17379893	Med. Cab:

Plan NACER - SUMAR

MOTIVO DE CONSULTA: Dolor Precordial:....... Disnea:...... Palpitaciones:........ Edemas: .... Cefaleas:.........
Mareos:......... Pérdida de conciencia:......... Otros:......Dolor epigastrico.....

ANTECEDENTES DE ENFERMEDAD ACTUAL: Paciente de 49 años de edad con APP de HTA, 2 ACV isquemicos el año pasado quien refiere comenzar con dolor en epigastrio, permanente, transfixiante, I 7/10 que lo despierta a las 03:00hs, acompañado de palpitaciones y mareos por lo que consulta a SAV donde se constata TA 240/150 y se decide internación en UCO para control evolutivo y tratamiento

ANTEDECENTES PATOLOGICOS: (Marcar con una cruz y ampliar abajo)

1	HTA	X	11	CDI – RESINC.		21	QUIRURGICOS		31	TRANFUSIONES	
2	DIABETES		12	C.C.V		22	TRAUMATISMOS		32	HEPATITIS	
3	DISLIPEMIA		13	ENF. VAS. PERIF.		23	INTERNACIONES		33	SIDA	
4	TABAQUISMO	X	14	CHAGAS		24	INMUNOLOG.		34	TBC	
5	SEDENTARISMO		15	F. REUMATICA		25	ANEMIA		35	PERDIDA DE PESO	
6	A.C.E		16	ENDOCARDITIS		26	ULCERA G.I.		36	ANTICOAGULACION	
7	IAM		17	EPOC		27	HEMORRAG. DIG.		37	TVP	
8	ARRITMIA		18	A.C.V.	X	28	INSUF. RENAL		38	NEOPLASIAS	
9	DISNEA		19	ALCOHOL		29	HIPOTIROIDISMO		39	PROSTATISMO	
10	MCD		20	DROGAS		30	HIPERTIROIDISMO		40	OTROS	X

18 - el año pasado (junio y septiembre) 40. (2 tumores año 1990)
1 - desde el 2004.

MEDICACION ACTUAL:
- Amlodipina 10mg/día
- Carbir 5mg/día
- Hidroclorotiazida 25 mg/día
- AAS 100 mg/día

ESTUDIOS PREVIOS:

MINISTERIO DE SALUD PUBLICA – H.D.Dr.G.RAWSON – SERVICIO DE CARDIOLOGIA

EXAMEN FISICO

Boldu, Miguel Angel 17.878.993

ESTADO GENERAL:

FC: 63	TA BD: 210/132	TA BI:	FR: 20	Tº: 35,5

FACIE: compensa DEAMBUL: Si DECUBITO: indiferente

PIEL: S/P TCS: S/P FANERAS: S/P

CABEZA: normocéfalo	CONJUNTIVAS: S/P	PUPILAS: isocóricas
CUELLO: cilíndrico corto	YUGULARES: no ingurgitadas	TIROIDES: S/P

NEUROLOGICO: CONCIENCIA

LUCIDO: X	SOPOROSO: –	OBNUBILADO: –	COMA: _	DESOR.T-E: –	EXITAC.P.MOTRIZ:	OTROS:

GLASGOW:

MOTORA	OBEDECE 6	LOC.DOLOR5	RETRAE 4	FLEXION 3	EXTENS. 2	AUSENTE 1		TOTAL
VERBAL	APROP. 5	CONFUSA 4	INCOER 3	INCOMPREN.2	AUSENTE 1			15/15
OCULAR	ESPONT. 4	A LA VOZ 3	AL DOLOR2	AUSENTE 1				

PARALISIS: — PARESIA: —

APARATO CARDIOVASCULAR:

PULSO: FC: 63 LPM RITMO: rítmico CARACTERISTICAS: RITA conservado

TENSION ARTERIAL: BD: 210/132 mmHg BI: – mmHg MID: — mmHg MII: — mmHg

P.PERIFERICOS	RADIAL	CAROT.	FEMORAL	POPLIT.	TIBIAL	PEDIO
DERECHO	2	2	2	1	1	1
IZQUIERDO	2	2	2	1	1	1

AORTA: no palpable Soplos: (–)

EDEMAS MI: (–) Caract.y extens.: (–)

YUGULARES: no ingurgitadas HEPATOMEGALIA: (–)

Z.M.I: 5EIC LMCI LATIDOS: — FREMITOS: —

R1: NF R2 NF R3: (–) R4 (–) Galope: (–)

SOPLOS: (–) FROTE: —

APARATO RESPIRATORIO:

TORAX: simétrico VV: (+)

AUSC:BEBA: (+) HIPOV: (+) RALES: (–)

SIBILANCIAS: (–) RONCUS: (–)

OTROS: —



ABDOMEN:

Plano: (–) Globuloso: (+) Blando: (+) Tenso: (–) Depresible: (+) Distendido: (–) RHA: (+)

Doloroso: en epigastrio e hipocondrio derecho Ascitis: (–)

Hepatomegalia: (–) Esplenomegalia: (–) Cicatrices: (–)

Otros:

APARATO GENITOURINARIO:

PPRD: (+) PPRI (–) PRUD: (–) PRUI: (–) GLOBO VESICAL: (–) SV: (–) Hematuria: (–) Piuria (–)

Tacto Rectal: Otros:

MINISTERIO DE SALUD PUBLICA – H.D.Dr.G.RAWSON – SERVICIO DE CARDIOLOGIA

EXAMENES COMPLEMENTARIOS AL INGRESO 17.879.993

LABORATORIO: Bolau, Miguel Angel

HTO:	Crea:	CPK:	TP:	pCO2	Ca:
GB:	Na:	CKmb:	KPTT:	Ex.B:	Mg:
Glu:	K:	TropT:	pH:	BIC:	
Urea:	Cl:	LDH:	pO2	SAT:	

ECG: Ritmo: regular FC: 60 LPM EJE: +30

Pr: 0,18 QRS: 0,08 QT: 0,36. QTc:

CONCLUSION: ritmo sinusal

RX. DE TORAX

OTROS:

DIAGNOSTICOS PRESUNTIVOS:

1- Crisis hipertensiva: emergencia hipertensiva

2- HTA

3- ACV previo no revelado, obesidad

DIAGNOSTICO DIFERENCIAL:

1- Sind. Aortico Agudo? 2- Dolor Toraxico en estudio

3- 4-

TRATAMIENTO: ① HP 14 gotas. Dx 5 % + 1 Amp NTG según TA; 250 cc sf + 1 Amp NPN " "; Omeprazol c/24 hs; Furosemida 1 Amp c/12; Losartan 50 mg c/12; Bisoprolol 5 c/24; Aldactona 10 c/24

CONDUCTA:
① ECG
② Monitoreo continuo
③ Tratamiento medico

RESUMEN Y CONCLUSION: Paciente con APP de HTA, ACV previo que consulta por dolor epigastrico traccionado. Se ingresa a UCO. Se realiza tratamiento vasodilatadores endovenosos. Se solicita TAC con contraste EV de Torax y Abdomen y pelvis para descartar sind. Aortico.

FIRMA Y SELLO

NICOLÁS A. NADAL
MEDICO
M.P. 4639

Ministerio de Salud Pública

HOJA DE:

Apellidos y Nombres: Bolan, Miguel Angel Hist. Clínica N° 17.873.993

Servicio: | Sala: | Cama:

03/12/15

- Dx → Crisis hipertensiva
  HTA
  → ACV previo no secuelado
  → obesidad
  → Sind Aortico ?
  → Dolor toracico en estudio ?

- CSV = FC 67 FR 18 T 35,9 TA 125-85 SAT 96%

- E.F → Cardiovascular: edemas ⊖, yugulares ⊖, ZMI no palpable R1 R2 NF, R3 R4 ⊖, galope no. pulsos perifericos presentes, simetricos, bilaterales

  Resp: Hipoventilacion bibasal, MV⊕

  Abdomen: globoso, blando, depresible, no doloroso a la palpacion

  Neuroso: vigil, OTEP, sin signos de foco motor ni meningeo

ECG: ritmo sinusal ~~FR~~ 70 CPM PR 0,12 QRS 0,08 QT 0,40
  Eje +30

  Conclusion = ritmo sinusal

Tratamiento - ~~HP~~ 14 SF, Dx, omeprazol 20 mg/dia, Losartan 50 c/12
Bisoprolol 5 c/24 Hidroclorotiazida 25 mg/dia Amlodipina 10 mg/dia

Conducta = paciente vigil, OTEP, hemodinamicamente estable, asintomatico segun refiere. en tratamiento antihipertensivo.

Se realiza TAC de torax abdomen y pelvis [illegible] y sin contraste endovenoso donde se descarta flap de disección.

Se recibe lab con HTO 40, Hb 14, VCM 84.20 plaquetas 202 000, GB 7.5 urea 23, creatinina 1.06

Conducta expectante. Pronóstico reservado *

NICOLÁS A. NADAL
MÉDICO
M.P. 4639

* Se realiza ecocardiograma en sala que informa hipertrofia VI función sistólica preservada

[illegible]

06/12/15 [illegible]

JUAN P. ALLENDE AGUILAR
MÉDICO
M.P. 4493

Dr. ORLANDO ROY
CARDIOLOGÍA
M.P. 1923

Ministerio de Salud Pública

HOJA DE:

Apellidos y Nombres: Roldan Miguel Angel		Hist. Clínica Nº 17.878.993
Servicio:	Sala:	Cama:

07/12/15 DI: 2

Dx → Crisis HTA
→ ACV isquemico no secuelado
→ obesidad
→ Sind Aortico?
→ Dolor toracico en estudio?

CSV = FC 80 FR 17 T 35,4 TA 120-80 SAT 97% AA

- Ef → Cardiovascular: edemas ⊖, yugulares ⊖, 2 MI no palpable R1 R2 NF, R3 R4 ⊖, pulsos perifericos presentes, simetricos, bilaterales
→ Resp = BEBA, MV ⊕ sin ruidos patologicos
→ Abdomen: blando, depresible, no doloroso a la palpación
→ Nervioso: vigil, OTEP, sin signos de foco motor o meningeo

- ECG → Ritmo sinusal FC 70 LPM, PR = 0,016 QRS 0,08 QT: 0,40, eje = +30
→ Conclusion: ritmo sinusal

- Tratamiento = HP 14 gotas SF y Dx, omeprazol 20 mg/dia Losartan 50 mg c/12 hs, Bisoprolol 5 mg c/24 hs, Hidroclorotiazida 25 mg/dia, Amlodipina 10 mg/dia

- Conducta = paciente vigil, OTEP, asintomatico, hemodinamicamente compensado en tratamiento antihipertensivo. Se solicita Laboratorio. Conducta expectante

NICOLÁS A. NADAL
MÉDICO
M.P. 4639

Ministerio de Salud Pública

HOJA DE: 060/2

Apellidos y Nombres: Baldez Miguel Angel Hist. Clínica Nº 17.879.393

Servicio: Sala: Cama:

8/12/15 Hmp hemodinámico con TA de [illegible]
Continua evaluación
Hemo/Hemodinamia
Igual indicaciones

Dr. ORLANDO ROY
CARDIOLOGÍA
M.P. 1923

09/12/11 DI - 4

- Dx: Crisis HTA
ACV isquémico evolucionado
obesidad

- CSV - FC 56 FR 20 T 36 TA 110-70

- EF ⇒ Cardiovascular: edemas ⊖, yugular ⊖, R1R2 NF, R3R4 ⊖
ZMI no palpable, pp positivos, presentes, simétricos, regulares, bilaterales
Abdomen: globoso, blando, depresible, no doloroso a la palpación
Resp: BEBA MV ⊕ sin ruidos patológicos
Nervioso: vigil, OTEP, sin signos de foco motor ni meníngeo

ECG - ritmo: regular FC 60 LPM PR 0,16 QRS - 0,08
QT 0,38 eje = + 30°
Conclusión: ritmo sinusal

Tratamiento - Losartan 50 mg c/12 hs, Amlodipina 10 mg/día, Bisoprolol 5 d.
Hidroclorotiazida 25 mg c/24 hs, Alprazolam 0,5 /noche, HBPM 0,4 c/24

Conducta - paciente vigil, OTEN, hemodinámicamente compensado, asintomático
Seguir refiere en tratamiento antihipertensivo. Se realiza Eco doppler de
vasos de cuello placas no significativas leves en ambas carótidas
con engrosamiento miointimal de arterias carótidas internas, común
Doppler renal en parámetros normales. Ecocardiograma con
VI 54x28 mm FEVI 65%, hipertrofia VI, AI dilatada de
22 cm² con alteración de la relajación. Se realiza TAC
de Tórax abdomen y pelvis con contraste Endovenoso, donde
no se visualiza FLAP. Se recibe Lab. HTO 48,1 Hb 16,40
VCM 84.70. GB 7130 plaquetas 240.000 urea 33, creatinina 1,35
Conducta expectante pronóstico reservado

NICOLÁS A. NADA
MÉDICO
M.P. 4639

09-12-15 Guardia

Paciente en buen estado general, hemodinámicamente
estable, afebril, normotenso, no volvió a referir
dolor precordial, ritmo diurético adecuado.
Conducta expectante

GERMÁN ALBORCH
MÉDICO
M.P. 4264

Ministerio de Salud Pública

HOJA DE:...

Apellidos y Nombres: Bolan, Miguel Angel		Hist. Clínica Nº 17.879.993
Servicio:	Sala:	Cama:

10/12/15

DI: 5

- Dx → Crisis HTA
  → ACV isquémico evolucionado
  → Dolor torácico a estudio.

- CSV: FC 50 FR 15 T 36 TA 120/90

- Ex. físico
  → Cardiovascular: edemas ⊖, yugulares no ingurgitadas, ZNI no palpable, R1 R2 NF, R3 y R4 ⊖, PP ⊕ presentes, simétricos regulares

  Resp: BEBA, MV ⊕ sin ruidos agregados

  Abdomen: globoso, blando, depresible, no doloroso a la palpación.

ECG: frecuencia 60 ritmo: regular PR 0,16 QRS 0,08 QT= 0,40
eje= +30
→ Conclusión: ritmo sinusal

Tratamiento: Losartán 50 c/12 hs, Amlodipina 5 mg c/12 hs, Bisoprolol 5 mg c/12 hs, Hidroclorotiazida 25 c/24, AAS 200 mg. c/24 hs
Rosuvastatina 20 mg c/24 h

Conducta: paciente vigil, OTEP, hemodinámicamente estable asintomático, [illegible] [illegible], con tratamiento antihipertensivo. En recorrida de sala se decide otorga alta hospitalaria

con pedido de metanefrinas en orina, TAC multicorte con protocolo de estudio de glándulas suprarrenales en busca de feocromocitoma, fondo de ojo, angioresonancia de Aorta con gadolinio y Ergometría (PEG)

NICOLÁS A. NADAL
MÉDICO
M.P. 4639

Hospital Dr. Guillermo Rawson de San Juan
Departamento de Ecocardiografía Doppler y Eco Doppler Vascular

Nº 27226/1

Nombre: MUGUEL BOLDU		**Fecha: 09/12/2015**
Nº Historial: 17879993	Nº Eco-Estándar: 25160	Nº Eco-General: 27226
Motivo Solicitud:		
Dr:		
Diagnóstico clínico:		
Procedencia:	Nº Video:	Calidad reg.:
Diagnósticos:		
Protocolos:		
Peso: Kg	Talla: cm	Sup. corporal: m^2
Ritmo:	Frecuencia cardíaca: lat/min	Fecha nac.: / /

Conclusiones

Eco Doppler de vasos del cuello

Lado Derecho

Arteria Carótida Común derecha emerge normalmente del tronco braquicefálico. Presenta diámetros normales, divisor de flujo normal. Engrosamiento miointimal difuso (grosor miointimal >0.9 mm y <1.3 mm). Placa ateromatosa homogénea, tipo II, en el tercio distal, predominan los componentes hipocogénicos, no significativa, excéntrica de superficie lisa, sin evidencias de complicación aguda, no altera las características del flujo que continúa siendo de tipo laminar con morfología y velocidades sistodiastólicas normales. Obstrucción estimada <49%.

Arteria Carótida Interna derecha de diámetros normales, Bulbo normal. Engrosamiento miointimal difuso (grosor miointimal >0.9 mm y <1.3 mm). Placa ateromatosa homogénea, tipo II, en el tercio proximal, predominan los componentes hipocogénicos, no significativa, excéntrica de superficie lisa, sin evidencias de complicación aguda, no altera las características del flujo que continúa siendo de tipo laminar con morfología y velocidades sistodiastólicas normales. Obstrucción estimada <49%.

Arteria Carótida Externa derecha presenta diámetros normales. Grosor miointimal normal (GMI <0.9 mm). Flujo laminar de alta resistencia de velocidades y morfología sistodiastólica normales.

Arteria Vertebral derecha emerge normalmente de la arteria subclavia derecha. Presenta diámetros normales. Grosor miointimal normal (GMI <0.9 mm). Flujo laminar de velocidades y morfología sistodiastólica normales.

Vena Yugular Interna derecha de diámetros y compresividad normal, flujo laminar normal.

Lado Izquierdo

Arteria Carótida Común izquierda emerge normalmente del cayado aórtico. Presenta diámetros normales, divisor de flujo normal. Engrosamiento miointimal difuso (grosor miointimal >0.9 mm y <1.3 mm). Placa ateromatosa homogénea, tipo II, en el tercio distal, predominan los componentes hipocogénicos, no significativa, excéntrica de superficie lisa, sin evidencias de complicación aguda, no altera las características del flujo que continúa siendo de tipo laminar con morfología y velocidades sistodiastólicas normales. Obstrucción estimada <49%.

Arteria Carótida Interna izquierda de diámetros normales Bulbo normal. Engrosamiento miointimal difuso (grosor miointimal >0.9 mm y <1.3 mm). Placa ateromatosa homogénea, tipo II, en el tercio proximal, predominan los componentes hipocogénicos, no significativa, excéntrica de superficie lisa, sin evidencias de complicación aguda, no altera las características del flujo que continúa siendo de tipo laminar con morfología y velocidades sistodiastólicas normales. Obstrucción estimada < 49%.

Arteria Carótida Externa izquierda presenta diámetros normales. Grosor miointimal normal (GMI <0.9 mm). Flujo laminar

Hospital Dr. Guillermo Rawson de San Juan
Departamento de Ecocardiografía Doppler y Eco Doppler Vascular

Nombre: MUGUEL BOLDU N° 27226/2

de alta resistencia de velocidades y morfología sistodiastólica normales.

Arteria Vertebral izquierda emerge normalmente de la arteria subclavia izquierda. Presenta diámetros normales. Grosor miointimal normal (GMI <0.9 mm). Flujo laminar de velocidades y morfología sistodiastólica normales.

Vena Yugular Interna izquierda de diámetros y compresividad normal, flujo laminar normal.

Conclusiones

" Placa no significativa, leve, tipo II en origen de arteria carótida interna derecha.
" Placa no significativa, leve, tipo II en origen de arteria carótida interna izquierda.
" Placa no significativa tipo II en tercio distal de arteria carótida común izquierda.
" Placa no significativa tipo II en tercio distal de arteria carótida común derecha.
" Engrosamiento miointimal de arterias carótidas internas y comunes.

Firmado: Dr. Adrian H. D'Ovidio

Dr. ADRIAN H. D'OVIDIO
MEDICO CARDIOLOGO
JEFE DEL SERV. DE CARDIOLOGÍA
HOSPITAL Dr. G. RAWSON
M. N. 63227 - M. P. 1704

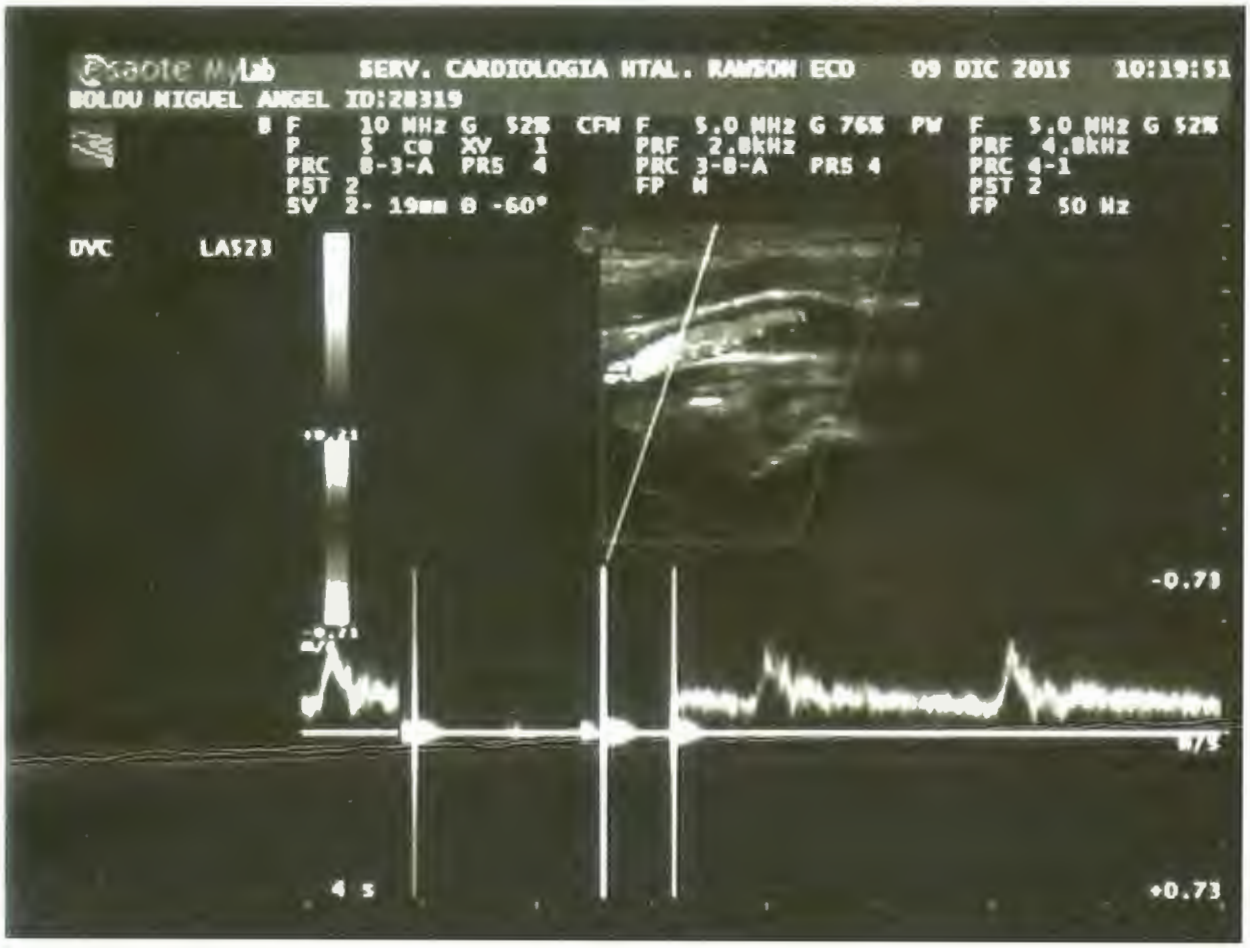
Esaote MyLab
SERV. CARDIOLOGIA HTAL. RAWSON ECO
09 DIC 2015
10:19:51
BOLDU MIGUEL ANGEL ID:28319
B F 10 MHz G 52% CFM F 5.0 MHz G 76% PW F 5.0 MHz G 52%
P 5 cm XV 1 PRF 2.8kHz PRF 4.8kHz
PRC 8-3-A PRS 4 PRC 3-8-A PRS 4 PRC 4-1
PST 2 FP M PST 2
SV 2- 19mm 8 -60° FP 50 Hz
DVC LAS23
-0.73
m/s
4 s
+0.73

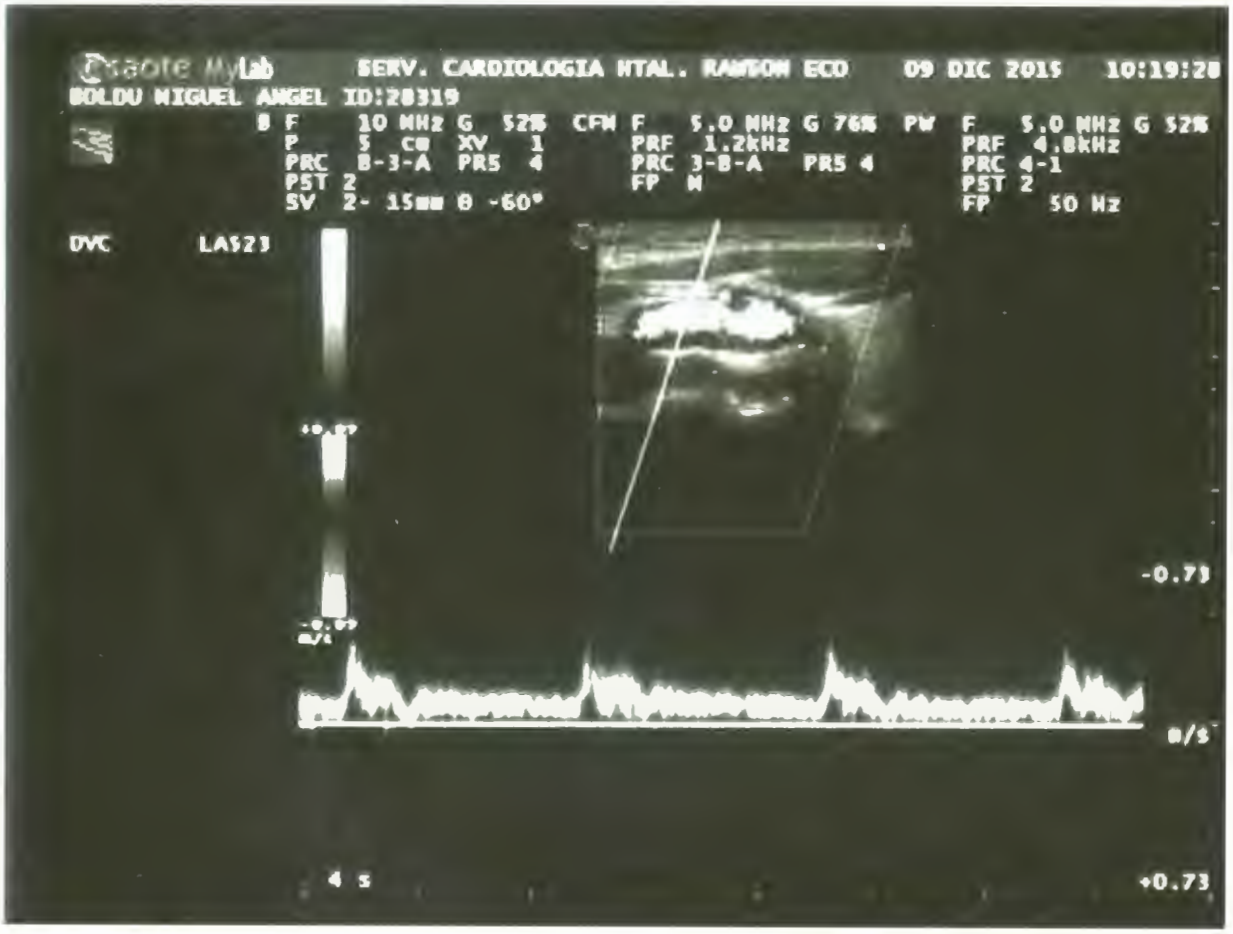
Esaote MyLab
SERV. CARDIOLOGIA HTAL. RAWSON ECO
09 DIC 2015
10:19:28
BOLDU MIGUEL ANGEL ID:28319
B F 10 MHz G 52% CFM F 5.0 MHz G 76% PW F 5.0 MHz G 52%
P 5 cm XV 1 PRF 1.2kHz PRF 4.8kHz
PRC 8-3-A PRS 4 PRC 3-8-A PRS 4 PRC 4-1
PST 2 FP M PST 2
SV 2- 15mm 8 -60° FP 50 Hz
DVC LAS23
-0.73
m/s
4 s
+0.73

esaote MyLab
SERV. CARDIOLOGIA HTAL. RAWSON ECO
09 DIC 2015
10:19:11
BOLDU MIGUEL ANGEL ID:28319
B F 10 MHz G 52%
P 5 CB XV 1
PRC 8-3-8 PRS 4
PST 2 MV 1
DVC
LA523

esaote MyLab
SERV. CARDIOLOGIA HTAL. RAWSON ECO
09 DIC 2015
10:19:04
BOLDU MIGUEL ANGEL ID:28319
B F 10 MHz G 52%
P 5 CB XV 1
PRC 8-3-8 PRS 4
PST 2 MV 1
DVC
LA523

Hospital Dr. Guillermo Rawson de San Juan
Departamento de Ecocardiografía Doppler y Eco Doppler Vascular

Nº 27228/1

Nombre: MUGUEL BOLDU | **Fecha: 09/12/2015**
Nº Historial: 17879993 | Nº Eco-Estándar: 25162 | Nº Eco-General: 27228
Motivo Solicitud:
Dr:
Diagnóstico clínico:

Procedencia: | Nº Video: | Calidad reg.:
Diagnósticos:
Protocolos:
Peso: Kg | Talla: cm | Sup. corporal: m²
Ritmo: | Frecuencia cardíaca: lat/min | Fecha nac.: / /

Conclusiones

Eco Doppler de arterias renales

INFORME:

PROCEDIMIENTO: Se realizo ecografía con escala de grises y Doppler color y pulsado, empleando equipo de tiempo real e imagen obtenida mediante cortes axiales, transversos, longitudinales y oblicuos.

AMBOS RIÑONES: Se aprecian de forma, tamaño y situación conservada, con relación parénquima /seno normal. No presentan evidencias de hidronefrosis ni litiasis ecográficamente demostrables.

RIÑON DERECHO: Mide 10.8 cm longitudinal 4.8 cm ánteroposterior.

RIÑON IZQUIERDO: Mide 11.7 cm longitudinal x 5 cm ánteroposterior.

ARTERIA RENAL DERECHA: VPS 36 cm/seg - VPD 24 cm/seg. IR 0.5

ARTERIA RENAL IZQUIERDA: VPS 37 cm/seg - VPD 20 cm/seg. IR 0.6

Por eco 2D y Doppler se observan arterias renales y vascularización de ambos riñones de aspecto y diámetros normales, con relación córtico medular normal. La velocidad de flujo detectada en cada arteria renal fue normal con flujo de tipo laminar con morfología de onda y velocidades sistodiastólicas dentro de límites normales.

Firmado: Dr. Adrian H. D'Ovidio

Dr. ADRIAN H. D'OVIDIO
MEDICO CARDIOLOGO
JEFE DEL SERV. DE CARDIOLOGÍA
HOSPITAL Dr. G. RAWSON
M. N. 63227 - M. P. 1704

Hospital Dr. Guillermo Rawson de San Juan
Departamento de Ecocardiografía Doppler y Eco Doppler Vascular

Nº 27227/1

Nombre: MUGUEL BOLDU | **Fecha: 09/12/2015**
Nº Historial: 17879993 | Nº Eco-Estándar: 25161 | Nº Eco-General: 27227
Motivo Solicitud:
Dr:
Diagnóstico clínico:

Procedencia: | Nº Video: | Calidad reg.:
Diagnósticos:
Protocolos:
Peso: Kg | Talla: cm | Sup. corporal: m²
Ritmo: | Frecuencia cardíaca: lat/min | Fecha nac.: / /

Conclusiones

Eco Doppler de aorta abdominal

	DIÁMETROS (mm)	VEL.PICO SIST (cm/seg)	VELOC.PICO DIAS (cm/seg)	I.R	I.P
AORTA	15	100	-19	0.7	5
ILIACA DER	11	101	-20	0.71	7
ILIACA IZQ	10	112	-18	0.3	6

AORTA ABDOMINAL: presenta diámetros normales en todo su trayecto con grosor miointimal normal, el flujo es trifásico laminar de velocidades normales tanto en la Aorta como en ambas Arterias Iliacas.

Firmado: Dr. Adrian H. D'Ovidio

Dr. ADRIAN H. D'OVIDIO
MEDICO CARDIOLOGO
JEFE DEL SERV. DE CARDIOLOGIA
HOSPITAL Dr. G. RAWSON
M. N. 63227 - M. P. 1704

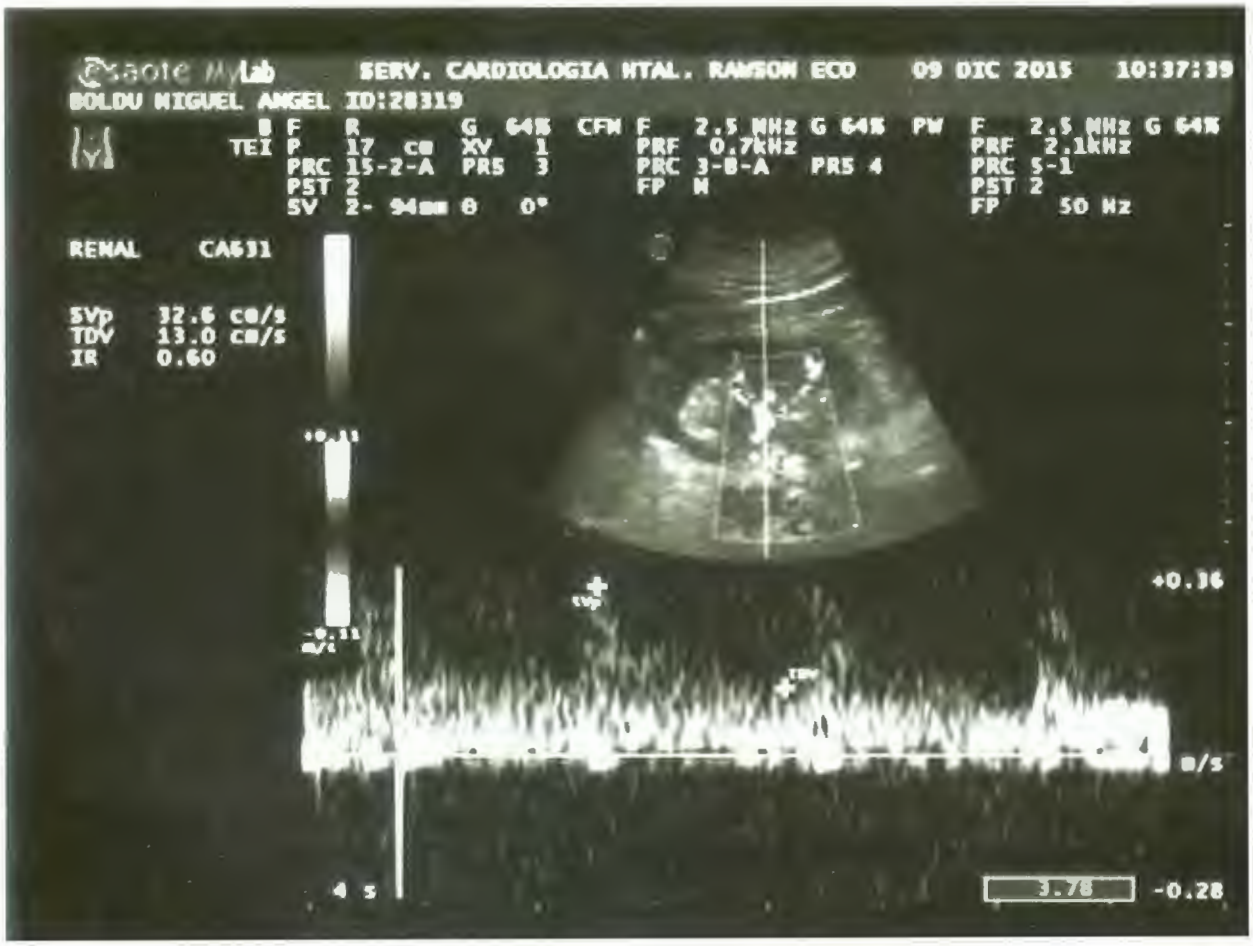
esaote MyLab
SERV. CARDIOLOGIA HTAL. RAMSON ECO
09 DIC 2015
10:37:39
BOLDU MIGUEL ANGEL ID:28319
B F R G 64% CFM F 2.5 MHz G 64% PW F 2.5 MHz G 64%
TEI P 17 cm XV 1 PRF 0.7kHz PRF 2.1kHz
PRC 15-2-A PRS 3 PRC 3-B-A PRS 4 PRC 5-1
PST 2 FP N PST 2
SV 2- 94mm 8 0° FP 50 Hz
RENAL CA631
SVp 32.6 cm/s
TDV 13.0 cm/s
IR 0.60
+0.36
m/s
4 s
3.78
-0.28

esaote MyLab
SERV. CARDIOLOGIA HTAL. RAMSON ECO
09 DIC 2015
10:35:35
BOLDU MIGUEL ANGEL ID:28319
B F R G 64%
TEI P 17 cm XV 1
PRC 15-2-A PRS 3
PST 2
RENAL CA631

Esaote MyLab
SERV. CARDIOLOGIA NTAL. RAMBON ECO
09 DIC 2015
10:31:08
BOLDU MIGUEL ANGEL ID:28319
B F R G 64%
TEI P 17 CB XV 1
PRC 15-2-A PRS 3
PST 2
RENAL CA631

Hospital Dr. Guillermo Rawson de San Juan
Departamento de Ecocardiografía Doppler y Eco Doppler Vascular

Nº 27225/1

Nombre: MUGUEL BOLDU | **Fecha: 09/12/2015**
Nº Historial: 17879993 | Nº Eco-Estándar: 25159 | Nº Eco-General: 27225
Motivo Solicitud:
Dr:
Diagnóstico clínico:

Procedencia: UCO | Nº Video: | Calidad reg.: Aceptable
Diagnósticos:
Protocolos:
Peso: 85 Kg | Talla: 170 cm | Sup. corporal: 1.97 m²
Ritmo: Sinusal | Frecuencia cardíaca: lat/min | Fecha nac.: / /

Ecocardiograma

Diámetro Telediastólico del VI:	54	mm	Aorta Ascendente:	23	mm
Diámetro Telesistólico del VI:	28	mm	Ventrículo derecho:	21	mm
Grosor TIV:	13	mm	Fracción de acortamiento VI:	48	%
Grosor PP:	13	mm	Fracción de eyección Teichholz:	74	%
Aurícula Izquierda:	42	mm	Masa de VI:	300	g
Raíz Aórtica:	40	mm	Indice de masa:	152	g/m²

Estudio Doppler

Válvula Mitral

E:	0.60	m/s	Tiempo hemipresión:	54	mseg
A:	0.90	m/s	Area THP:	4.1	cm²
E/A:	0.67				

Válvula Aórtica

Velocidad máxima:	1.00	m/s	Área:	3.0	cm²
Gradiente máximo:	4	mm Hg			

Comentario

Ventrículo Izquierdo de diámetros normales. Hipertrofia parietal concéntrica. Normoquinesia parietal global normal. Función sistólica preservada. Fracción de eyección estimada por método de Simpson 65%. Alteración de la relajación.
Ventrículo Derecho con morfología, diámetros y grosor parietal normales. Función sistodiastólica normal.
Septum Interventricular íntegro, de grosor normal, normoquinético.
Aurícula Izquierda dilatada, redondeada, sin masas endocavitarias, área de 22 cm2. Volumen de 72 ml (36 ml/m2 sup.corp.).
Aurícula Derecha de tamaño y forma normales.
Tabique Interauricular íntegro, normal.
Válvula Mitral con apertura y cierre normales, valva posterior oponente, EF normal, distancia y ángulo mitroseptal normales. Fino aleteo holodiastólico de la vlava anterior. Velocidad pico E < que A, con relación E/A <1, isovolumétrico diastólico de 96 mseg, gradientes pico, medio y área normales, competente.
Aorta torácica dilatada y con proceso degenerativo, con fibrosis y/o calcificación a nivel anular, sinusal, unión sinotubular y aorta ascendente. Cayado aórtico normal. Válvula Aórtica trivalva de apertura,flujo transvalvular sistólico, velocidad pico, gradientes pico, medio y área normales.
Válvula Tricúspide normoimplantada, con apertura y cierre normales, flujo transvalvular normal.
Válvula Pulmonar con apertura, cierre, gradientes pico, medio y área normales.
Pericardio normal.

Hospital Dr. Guillermo Rawson de San Juan
Departamento de Ecocardiografía Doppler y Eco Doppler Vascular

Nombre: MUGUEL BOLDU Nº 27225/2

Conclusiones:

Hipertrofia concéntrica del ventrículo izquierdo.
Dilatación auricular izquierda.
Aorta torácica dilatada y con proceso degenerativo de raíz aórtica y válvula aórtica.
Función ventricular izquierda sistólica preservada, alteración de la relajación.

Firmado: Dr. Adrian H. D'Ovidio

Dr. ADRIAN H. D'OVIDIO
MEDICO CARDIÓLOGO
JEFE DEL SERV. DE CARDIOLOGÍA
HOSPITAL Dr. G. RAWSON
M. N. 63227 - M. P. 1704

esaote MyLab
SERV. CARDIOLOGIA HTAL. RAWSON ECO
09 DIC 2015
10:23:16
BOLDU MIGUEL ANGEL ID:28319
B F P G 49%
TEI P 19 cm XV 1
PRC 4-3-B PRS P
PST 2
CARDIO PA230

esaote MyLab
SERV. CARDIOLOGIA HTAL. RAWSON ECO
09 DIC 2015
10:22:43
BOLDU MIGUEL ANGEL ID:28319
B F P G 76%
TEI P 19 cm XV 1
PRC 4-3-B PRS P
PST 2
CARDIO PA230

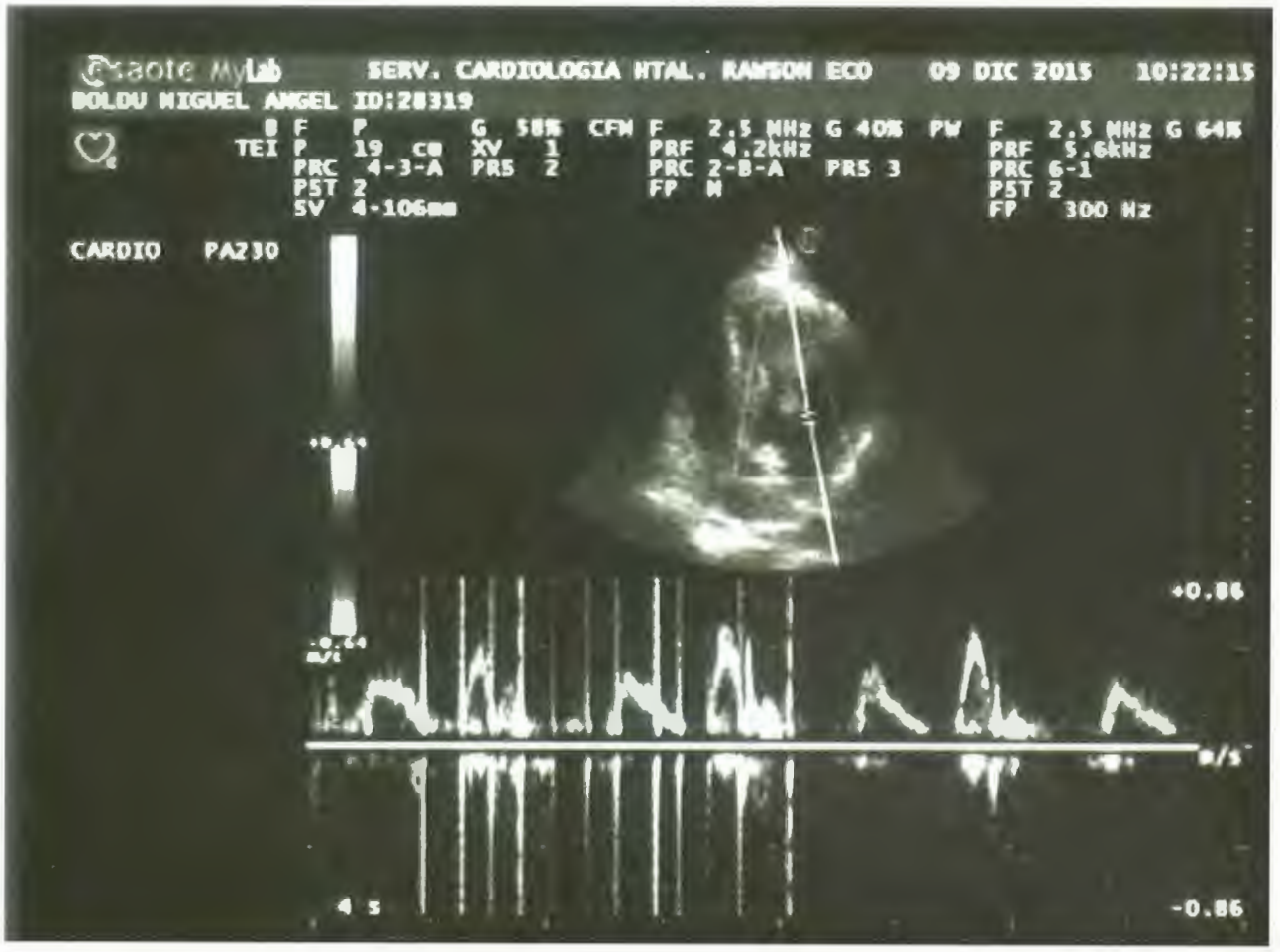
SERV. CARDIOLOGIA HTAL. RAWSON ECO
09 DIC 2015
10:22:15
BOLDU MIGUEL ANGEL ID:28319
CARDIO
PA230
+0.86
-0.86
4 s

SERV. CARDIOLOGIA HTAL. RAWSON ECO
09 DIC 2015
10:22:01
BOLDU MIGUEL ANGEL ID:28319
CARDIO
PA230

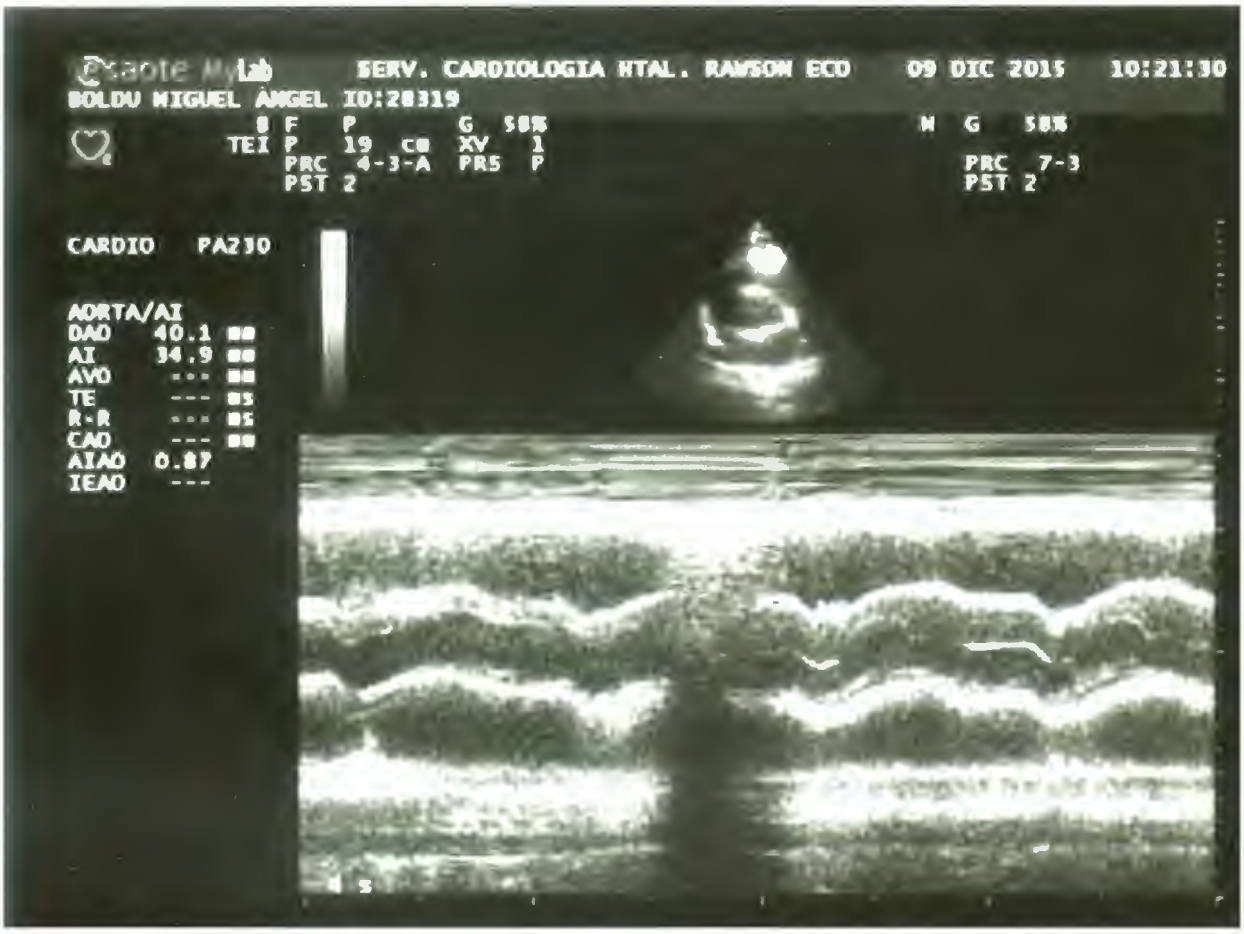
Esaote MyLab
SERV. CARDIOLOGIA HTAL. RAWSON ECO
09 DIC 2015
10:21:30
BOLDU MIGUEL ANGEL ID:28319
B F P G 58%
TEI P 19 cm XV 1
PRC 4-3-A PRS P
PST 2
M G 58%
PRC 7-3
PST 2
CARDIO PA230
AORTA/AI
DAO 40.1 mm
AI 34.9 mm
AVO --- mm
TE --- ms
R-R --- ms
CAO --- mm
AIAO 0.87
IEAO ---
4 s

Esaote MyLab
SERV. CARDIOLOGIA HTAL. RAWSON ECO
09 DIC 2015
10:21:14
BOLDU MIGUEL ANGEL ID:28319
B F P G 58%
TEI P 19 cm XV 1
PRC 4-3-A PRS P
PST 2
M G 58%
PRC 7-3
PST 2
CARDIO PA230
VI
DVDd 16.9 mm
SIVd 12.8 mm
DVId 54.7 mm
PPd 13.4 mm
SPWD --- ms
SIVs 22.7 mm
DVIs 27.9 mm
PPs 24.4 mm
FE 80 %
FA 49 %
SS 77 %
PPS 83 %
MVI 166 g
4 s

Esaote MyLab
SERV. CARDIOLOGIA HTAL. RAWSON ECO
09 DIC 2015
10:20:38
BOLDU MIGUEL ANGEL ID:28319
8 F P G 58%
TEI P 19 cm XV 1
PRC 4-3-8 PRS P
PST 2
CARDIO PA230
TSVI
DSVI 20.1 mm
ATSd 3.19 cm²
398/398

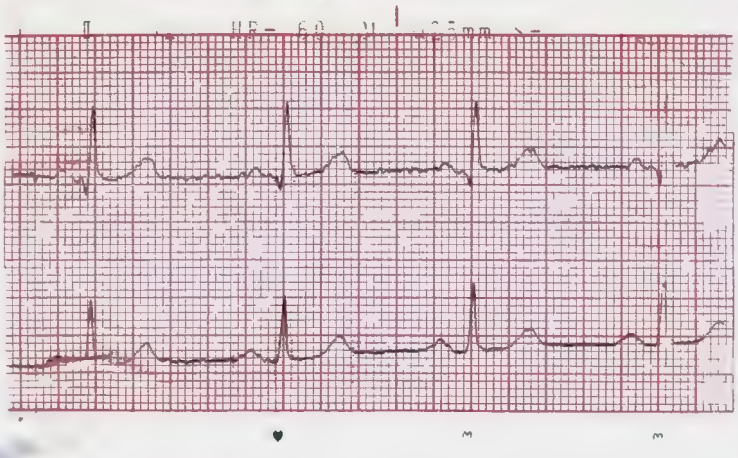

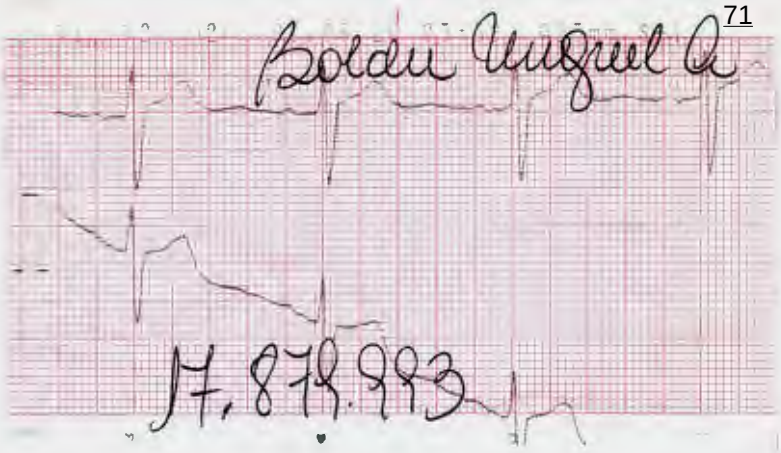
Boldu Miguel A
17.878.993

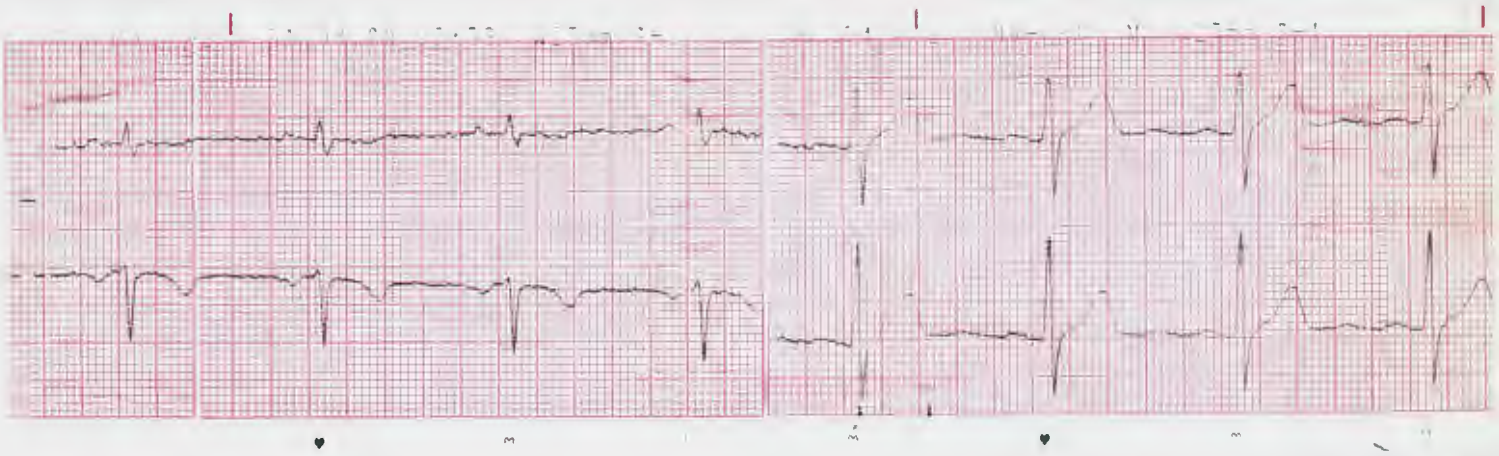

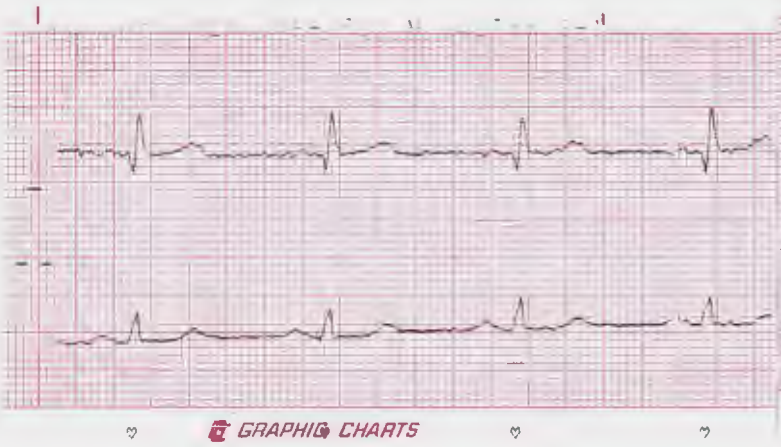
GRAPHIC CHARTS

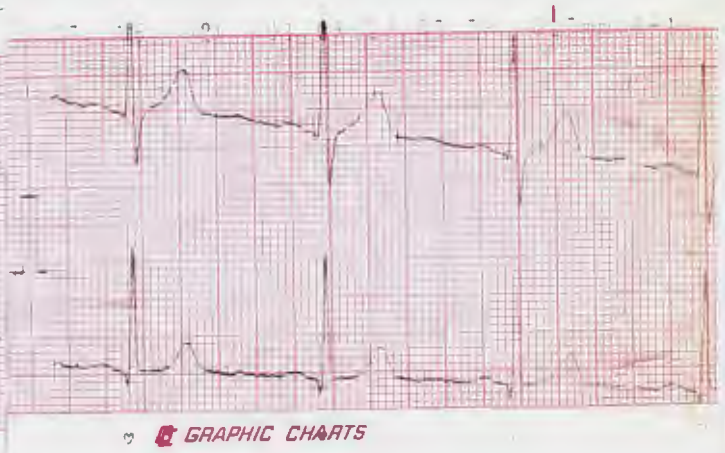
GRAPHIC CHARTS

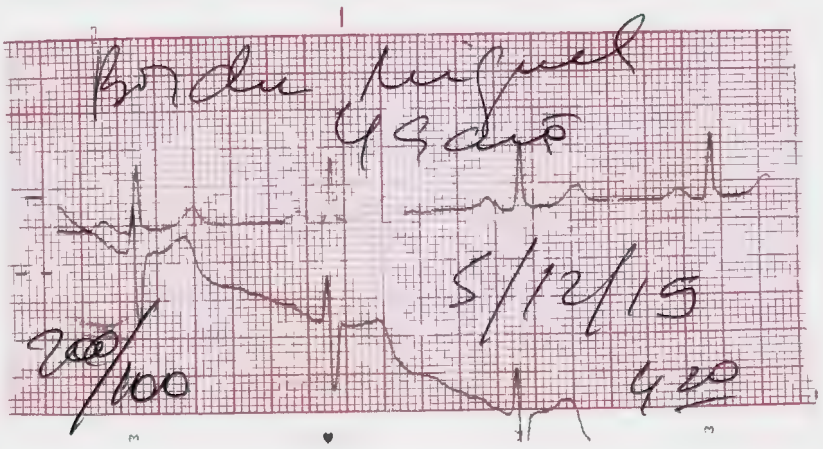
Boldu Miguel
45 años
5/12/15
200/100
420

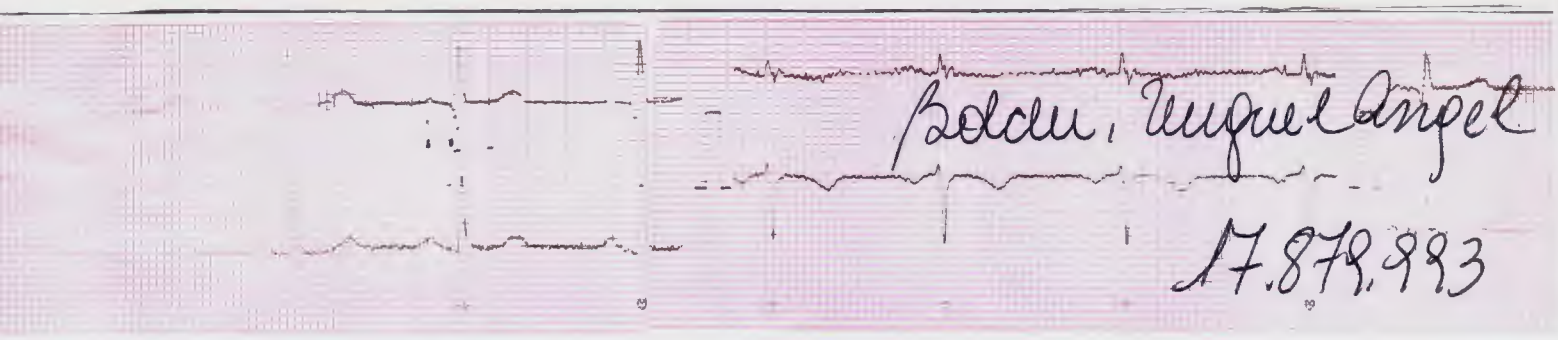

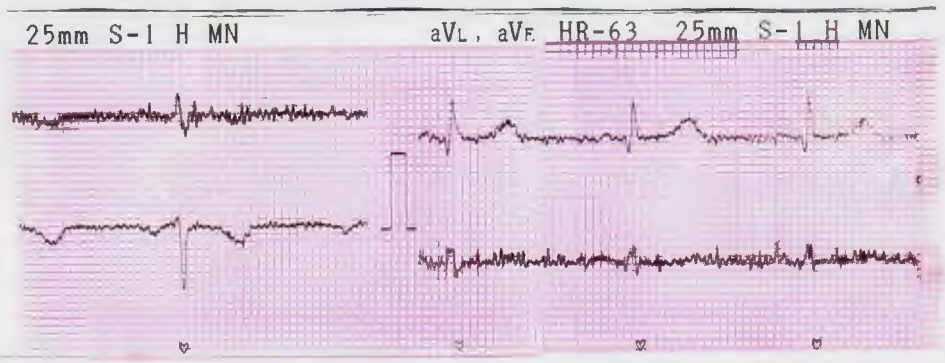

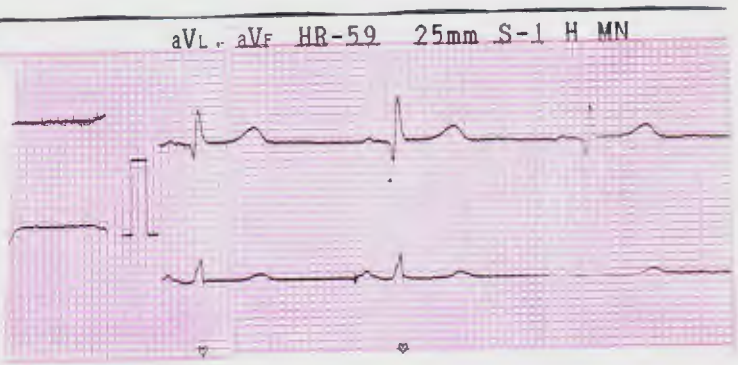

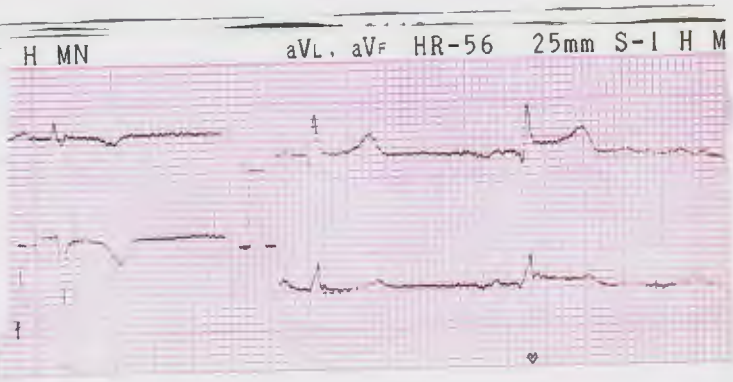

ie Miguel
49 años
9-12-15



17.879.993

4/12 TN Pct. deerudo de SHU por HTA, se realiza via periferica pasando plan//NTG//NTP. Se realiza analitica de sang. Hgt ↑, se coccige. Se realiza furosemida

Fernanda
Alicia.

M. 5-12. Cama 2. Sr Miguel Baldu pcte. lucido con vpp + plan + NTG pue queda cerrada, quedo solo con plan salen ... ... TPC. Se controlo ... D+ C —

TT 5/12 Pcte lucido hipertenso con Plan//NTG, ... RX de torax, buena ..., ... se administra medicacion..

Oscar, Nancy

HOSPITAL Rawson

Servicio de Cardiología Unidad Coronaria

Hospital Público Descentralizado Dr. Guillermo Rawson
Av. Rawson y Gral. Paz (5400) San Juan – República Argentina
Tel: 0264-4224005-4227404 Fax.4223108-422709

UNIDAD CORONARIA U.C.O. **PLANILLA DE CONTROLES N°**

Apellido y Nombre	Cama	H. Cl. N°	Edad	G. Sang.	Peso	Diag.
Boldin Miguel	2					

CONTROLES									INGRESOS					EGRESOS				
		Temp.				T. arterial			V. PARENTERAL			V. ORAL						
Fecha	Hora	Axil.	Sat O2	Res	pulso	Max.	Min.	firma	solución	Cant. Coloc	Cant. paso	Tipo solución	Cant. Inger.	Dep.	orina	Drenaj Vomit	Hgt.	Pvc
5/12	5⁰⁰			15	68	212	129		plan	500	-				400		4,03 →	10 u SC
	10								NTG	250	-				600			
	6		95	18	64	159	111		NPlo	250	—							
								cenoda	NPS	—	74							
								cenode	NTG	—	70							
05/12	TM	36°		18	68	114	70					te	200				100	
												H2O	100		500			
						130	83								500			
															800			
	12 hs	36°		20	70	136	97		Plan	—	300							
						Balance Parcial TM					394		300		2800			
05/12	TT	36,4		20	60	164	105		Plan	300	200	Té	200		500			
				18	60	139	104					H2O	400		1000			
	18					144	102		Plan	→	100							
	20			B P TT							300		600		1500			

5/12 T. Noche: Pcte lúcido S. Vitales bradicardico ~~nrtr~~ stable quedo con plan, diuresis (+), cat(-). -
Susana y Carlos.

6-12 TM Pct. lucido, signos ~~estables~~ variables, con plan por vía periférica permeable. Se realiza ecg, diuresis (+).

Fernanda
Natalia

06/12/15 TM. Pcte lucido, hipertenso, bradicardico, con Plan de hidratación, diuresis (+), se controla glucemia.

Flávio
Ida

06/12/15 T.N Pcte lúcido, con signos vitales variable, se realiza extracción para laboratorio. D(+) C(-) Con plan por vía periférica.

Oscar
Nancy

HOSPITAL Rawson

Servicio de Cardiología Unidad Coronaria

Hospital Público Descentralizado Dr. Guillermo Rawson
Av. Rawson y Gral. Paz (5400) San Juan – República Argentina
Tel: 0264-4224005-4227404 Fax.4223108-422709

UNIDAD CORONARIA U.C.O. — **PLANILLA DE CONTROLES Nº**

Apellido y Nombre	Cama	H. Cl. Nº	Edad	G. Sang.	Peso	Diag.
Sr: Boldin Miguel	2					

CONTROLES									INGRESOS							EGRESOS		
		Temp.		T. arterial					V. PARENTERAL			V. ORAL						
Fecha	Hora	Axil.	Sat O2	Res	pulso	Max.	Min.	firma	solución	Cant. Coloc	Cant. paso	Tipo solución	Cant. Inger.	Dep.	orina	Drenaj Vomit	Hgt.	Pvc
5/12	23³⁰	36,2°	99%	20	53	138	97		Plan	500	400	H2O	200		500			
												H2O	100					
		36,5	99%	20	57	136	95		plan	—	200	H2O	150		350			
06/12	06								BP-TN		600		450		850			
	06								B.T 24 HS		1294		1350		5110			
6-12	8⁰⁰	35,7	96	18	61	151	102	Fernanda Natalia	plan	500	300	te	200		1000			
	12⁰⁰		96	21	57	123	90		plan		100	H2O	100					
									BP-TM		400		300		1000			
	H	36°	96	13	59	148	89					Agua	200		400			
			97	21	53	161	96		plan	—	150	Te	200		1200			
								BPTT			150		400		1600			
5/12	TN	36		20	52	140	80		Plan	500	250	H2O	200		300			
	06								Plan	500	500	"	200		300			
								BPTN			750		400		600			
								BDTTN		1300			1100		3200			

7/12 TM Pct. lucido, T/A variable, demas signos estables. Con plan por vía periférica permeable. Se realiza ecg, diuresis (+). Se moviliza al baño, se baña y cambia ropa de cama.

Fernanda
Susana

07/12/15 TT. Pcte lúcido, hipotenso, demas signos estables, con Plan de hidratación, diuresis (+), se controla / Medico

[illegible]

07/12/15 TN. Cama 2. Miguel Boldú.
pcte lucido, se controlo medico CSU dentro de parámetros normales, vpp. + plan, HGT D+C- s/Novedad.

Noty Adriana

8/12 T.M: Pcte lucido s. vitales estable, se le retira vía periférica. Diuresis (+), ... (-).

Susana y Fernanda.

8/12/ TT Pcte lucido ansioso refiere querer ... a su casa ... fuera del ... medico ... diuresis (+) de ... Plan 1500cc,

Adriana Nancy.

HOSPITAL Rawson

Servicio de Cardiología Unidad Coronaria
Hospital Público Descentralizado Dr. Guillermo Rawson
Av. Rawson y Gral. Paz (5400) San Juan – República Argentina
Tel: 0264-4224005-4227404 Fax.4223108-422709

UNIDAD CORONARIA U.C.O. **PLANILLA DE CONTROLES N°**

Apellido y Nombre	Cama	H. Cl. N°	Edad	G. Sang.	Peso	Diag.
Boldic Miguel	2					

CONTROLES									INGRESOS					EGRESOS				
		Temp.		T. arterial					V. PARENTERAL			V. ORAL						
Fecha	Hora	Axil.	Sat O2	Res	pulso	Max.	Min.	firma	solución	Cant. Coloc	Cant. paso	Tipo solución	Cant. Inger.	Dep.	orina	Drenaj Vomit	Hgt.	Pvc
	8⁰⁰	36,7	94	18	56	130	87	Fernanda	Plan		200	te	200		700			
	12⁰⁰		99	16	68	120	84	Susana				tho	300		500 ++			
									BPTM		200		500		1200 ++			
	++	36²		18	61	108	77		Plan	500	300	te	200	++	600			
				17	64	122	88		Plan		200	Agua	250		700		1,24	
												Agua	200					
									BPTT		500		650		1700			
07/12	22h	35²		18	56	133	96		Plan	500	300	H_2O	350		800			
		35⁷		17	47	107	70				100				800			
									BPTN		400	—	350	—	1600			
									BT TN		1100	—	1500	—	4100			
8/12	8h	35²		16	48	133	90		Plan		200	té	200		500			
				15	54	137	71					t20	220		500			
									BP TM		200		400		1000			

08/12/15 TT; Pcte lúcido, hipotenso, bradicárdico, con medicación VO, diur(+), HGT= 103g/dl; control, medios.

Noguez
Tdo

08/12/15 - TN =
Pte. lúcido de guardia sin plan de H: -

- Diuresis (+)
catarsis (-) -
Pte. que duerme parte del turno
Marcelo Carlos

9/12/15

- T. M

Pte lúcido, signos vitales estables, se realiza ECG, TAC abdominal con contraste. D(+) C(-). Se comienza con plan por vía periférica. Se realizó ECG.
Alta médica Oluciana
Oscar



HOSPITAL Rawson

Servicio de Cardiología Unidad Coronaria

Hospital Público Descentralizado Dr. Guillermo Rawson
Av. Rawson y Gral. Paz (5400) San Juan – República Argentina
Tel: 0264-4224005-4227404 Fax.4223108-422709

UNIDAD CORONARIA U.C.O. — **PLANILLA DE CONTROLES Nº**

Apellido y Nombre	Cama	H. Cl. Nº	Edad	G. Sang.	Peso	Diag.
Miguel Goldman	2					

CONTROLES									INGRESOS						EGRESOS			
Temp.				T. arterial					V. PARENTERAL			V. ORAL						
Fecha	Hora	Axil.	Sat O2	Res	pulso	Max.	Min.	firma	solución	Cant. Coloc	Cant. paso	Tipo solución	Cant. Inger.	Dep.	orina	Drenaj Vomit	Hgt.	Pvc
	TT	36		20	58x'	100	70					Hco	200		500	Baño		
												te	100					
	20					117	76					Agua	250	++	+++			
									BPTT				650	++	500			
	TN	36°		20	56	110	70					H2O	200		++	bazo		
										Be PTN			200		++			
									Be T Noche				1250		1500	++		
9/12	T.M	36,2°		20	59x'	120	60					Orina	200		++	al baño		
		36,3		18	58	100	70		Plon	500	500	H2O	300		500			
									Plon	500	500	te	200		400			
				09/12. BPTM							500		500	—	800			
9/12	16 15	36,2		18	56x'	110	80		Fisiol F/P	500	500	Hco	200		300			
									Plon F/P	500	500	te	200		200			
	20h					120	70		Plon F/P	→	500							
									Plon	—	250							
							BPTT				1750		400		5.00			

9/12 T. Noche: Pcte fucido S. Vitales hipotenso resto estable queda con plan. Diuresis (+) y cat (-). –

Susana y Alicia.

HOSPITAL Rawson

Servicio de Cardiología Unidad Coronaria
Hospital Público Descentralizado Dr. Guillermo Rawson
Av. Rawson y Gral. Paz (5400) San Juan – República Argentina
Tel: 0264-4224005-4227404 Fax.4223108-422709

UNIDAD CORONARIA U.C.O. **PLANILLA DE CONTROLES N°**

Apellido y Nombre	Cama	H. Cl. N°	Edad	G. Sang.	Peso	Diag.

CONTROLES									INGRESOS					EGRESOS				
		Temp.		T. arterial					V. PARENTERAL			V. ORAL						
Fecha	Hora	Axil.	Sat O2	Res	pulso	Max.	Min.	firma	solución	Cant. Coloc	Cant. paso	Tipo solución	Cant. Inger.	Dep	orina	Drenaj Vomit	Hgt.	Pvc
9/12	TN	36		18	64	100	60		Plan	500	250	agua	150		++			
									Plan	500	500				++			
	06h				50	120	90											
									B.P.T. Noche		750		150		++			
									B. Total		3000		1.050		1.400			
10/12	T.M			20	60	130	90					Té	200		++	[illegible]		
									Plan			H2O	200					

MINISTERIO DE SALUD PÚBLICA

HOJA DE EPICRISIS

Apellidos y Nombres: Balder Miguel Angel		Historia Clínica N° 17879993
Asociado a: Obra Social ☐ Plan Privado o Mutual ☐ Plan o seguro Público ☐ Mas de uno ☐ Ninguno ☐ Especificar lo tildado:		Afiliado N°
Establecimiento de Internación: Cg	Domicilio del Establecimiento:	
Servicio:	Sala:	Cama N°:

Médico de Cabecera:	Hora de Ingreso	Fecha ingreso: Día / Mes / Año	Fecha egreso: Día / Mes / Año	Hora de Egreso	Días de Estada:
		4 / 10 / 17	6 / 10 / 17	2	

Principales hallazgos durante su internación:

Pte con dolor [illegible]

Pronóstico:

Bueno

Ordenes y Prescripciones médicas (Breve resumen de este tratamiento)

Ibudol [illegible]

Exámenes realizados (Análisis, radiografías, electrocardiogramas, etc.)

Lab ECG. Eco

Diagnósticos:

Colelitiasis

Operaciones:

Colecistectomía x Laparo

Dr. MARIO PENIZZOTTI
M.P. 1654
JEFE DE SERVICIO
H.P.O.Dr.G.R.

HOSPITAL RAWSON

Ministerio de Salud Pública San Juan

Hospital Guillermo Rawson - Servicio de Cirugía

Historia Clínica

Fecha: 04/10/17

Paciente: Baldo Miguel Angel DNI: 17879993

Edad: 51 Sexo: F - (M) Nacionalidad: Argentino Religión: [illegible]

Ocupación: Técnico Estado Civil: Divorciado

Domicilio: San Luis 221 Este 1° piso Depto 4 (Capital)

Motivo de Consulta: Dolor Abdominal

Antecedentes de la Enfermedad Actual: (tipo - duración - irradiación - intensidad - evolución relación - síntomas acompañantes - tratamiento previo) Paciente refiere comenzar hace 4 meses atrás con fuerte dolor en hipocondrio derecho, de tipo cólico, de intensidad 9/10 que no calma con antiespasmódicos. Luego de esta consulta por SMU queda internado para tratamiento y posterior resolución quirúrgica.

Antecedentes Patológicos: 1. Diabetes (-) 2. HTA (+) 3. Cardiopatía (+) 4. Neuropatía (-) 5 EPOC (-) 6. Asma (-) 7. Ustepatías (-) 8. Nefropatías (-) 9. Digestivopatías (-) 10. Endocrinopatías (-) 11. Colagenopatías (-) 12. Coagulopatías (-) 13. Artropatías (-).

2) HTA (Amlodipina 5 mg c/24 hs, Hidroclorotiazida de 20 mg c/24 hs, Bisoprolol 10 mg c/24 hs)

3) 2 ACV

Alergias: x No alergias

Antecedentes Quirúrgicos: x Rodilla izquierda

Antecedentes Traumatológicos: x Rodilla izquierda

HOSPITAL RAWSON

Ministerio de Salud Pública San Juan

Antecedentes Familiares: Padre: Fallecido (HTA) Madre: Viva (Chagas, HTA)

Hermanos: 3, 1 HTA Hijos: 2, sano

Antecedentes Tóxicos: 1. Tabaco (-) 2. Alcohol (-) 3. Drogas (-) 4. AINES (-)

Antecedentes Epidemiológicos: 1. Chagas (-) 2. TBC (-) 3. Toxoplasmosis (-) 4. Hidatosis (-)
8. Transfusiones (+) 3. 4 GR en 1988

Antecedentes Gineco-Obstétricos: Menarca: Menopausia FUM: / /

Ciclos: Embarazos Partos Naturales Abortos Cesáreas

Anamnesis Sistémica:

Cabeza: 1. Cefaleas (-) 2. Mareos (-)

Aparato Respiratorio: 1. Dolor tórax (-) 2. Tos (-) 3. Disnea (-) 4. Expectoraciones (-)
5. Hemoptisis (-) 6. Epixtasis (-)

Aparato Cardiovascular: 1. Dolor Precordial (+) 2. Cianosis (-) 3. Disnea (-) 4. Palpitaciones (+)
5. Edemas de Miembros Inferiores (-) 6. Claudicación Intermitente (-)
1 y 2 para HTA

Aparato Digestivo: 1. Disfagia (-) 2. Acidez (-) 3. Pirosis (-) 4. Plenitud Posprandial (-)
5. Meteorismo (-) 6. Dispepsia (-) 7. Constipación (-) 8. Diarrea (-) 9. Cólicos (-) 10. Pujo (-)
11. Tenesmo (-) 12. Melena (-) 13. Proctorragia (-) 14. Hematemesis (-) 15. Astenia (-)
16. Anorexia (-) 17 Pérdida de Peso (-)

HOSPITAL RAWSON

Ministerio de Salud Pública San Juan

Aparato Génito - Urinario: 1. Diuresis (+) 2. Disuria (-) 3. Poliuria (-) 4. Polaquiuria (-) 5. Nocíuria 6. Alteración del Chorro Miccional (-)

Sistema Nervioso: 1. Cefalea (-) 2. Mareos (-) 3. Convulsiones (-) 4. Paresia (-) 5. Parálisis (-)

Soma: 1. Artralgias (-) 2. Mialgias (-)

Examen Físico:

Estado General: Paciente con buen estado general y signos vitales conservados. Peso: 95 kg, Talla: 1,87

Signos Vitales: TA: 150 / 80 mmHg F.C. 68 lat/min F.R. 16 /min T° 35,4 C°

Actitud: Colaborador Marcha: Enhiesta

Decúbito Electivo Fascie: Compensada

Piel: Turgor y elasticidad conservada

TCSBC: 1. Pliegue Tricipital (-) 2. Edemas (-) 3. Adenopatías (-) 4. Várices (-)

Cabeza: Ojos Normoanicteros Oídos: Permeables

Nariz: Permeable Boca: Mucosa yugal humedecida

Cuello: Latido Carotideo (+) Ingurgitación Yugular (-)

Tiroides: No se ve ni se palpa aumentada de tamaño

Tórax: Simétrico Mamas: Nódulos (-) Secreciones (-)

Aparato Respiratorio: MV (+) VV (+) Expansión de bases y vértices: conservada

Ruidos sobre agregados (si) (no):

Aparato Cardiovascular: Choque de la Punta: No se palpa

R1 y R2: Normofonéticos R3 y R4: No se escuchan

HOSPITAL RAWSON

Ministerio de Salud Pública
San Juan

Pubes: Radial Der (+) Radial Izq (+) Pedio Der (+) Pedio Izq (+)

Poplíteo Der (+) Poplíteo Izq (+) Femoral Der (+) Femoral Izq (+)

Aparato Digestivo: Abdomen globuloso, blando, depresible no doloroso a la palpación profunda, no se palpan visceromegalias ni tumoraciones, RHA (+), catarsis (+)

Puntos Dolorosos: 1.Cístico(-) 2.Murfhy(-) 3.Epigástrico (-) G. Mussy (-) Me Burney (-) Bumberg (-)

Tacto rectal: Se opone a

Conducto Inguinal: No se ven ni se palpan tumoraciones

Aparato Genito-Urinario: PPRD (-) PPRI (-) PPUD (-) PPUI (-)

Sistema Nervioso: OTEP, vigil, lúcido, Glasgow 15/15

Tono y sensibilidad: conservado

Soma: Moviliza las 4 extremidades

DIAGNÓSTICOS PRESUNTIVOS: - Colecistitis

- HTA

- ACV

Puchetta Luis Daniel
MÉDICO
M.P. 4845

MINISTERIO DE SALUD PÚBLICA

EVOLUCION

Apellido y Nombre: Bolda Miguel	Hist. Clínica Nº

ORDENAMIENTO

1) Fecha y hora exámen.

2)Estado de los síntomas y signos positivos anotados previamente.

1) Nuevos síntomas y signos.

4) Complicaciones.

5) Modificación de diagoóstico.

6) Control de tratamiento

7)Resultado del tratamiento.

8) Indicaciones terapeúticas

05/10/17

DI = 1°

Dx = Colecistitis

Paciente con buen estado general y signos vitales conservados,

SNC = OTEP, vigil, lucido, Glasgow 13/15

ACV = R1 - R2 Normofonetico, sin soplos patologicos agregados

Ap Resp = BEBA, MV conservado, sin ruidos patologico agregados

Abdomen = blando, depresible, no doloroso a la palpación profunda, RHA (+), cicatrial

Resto del examen físico sin particularidad

Se recibe analítica de ingreso que informa K bajo por lo que se le realiza carga y control.

Paciente en condiciones y propuesto para el día de la fecha.

Puchetta Luis Daniel
MÉDICO
M.P. 4845

06/10/17

DI = 1°

Dx = POP de Colecistectomia Laparoscopica

Paciente con buen estado general y signos vitales excepto TA = 160/100 mmHg

Abdomen blando, depresible, no doloroso a la palpación profunda, RHA(+), ruidos (-)
Herida quirúrgica en buenas condiciones sin signos de flogosis ni secreciones.
Drenaje tubular de 3ml seroso
Resto del examen físico sin particularidad
En el día de los hechos se decide su alta quirúrgica a revisión de salas.

Puchetta Luis Daniel
MÉDICO
M.P. 4845

06/10/17

14:30

En el día de los hechos se informa que el paciente recibió a hora de la noche una transfusión en forma incidental de parte de hemoterapia. Las indicaciones de transfusión estaban indicadas por el 337 B = Muñoz Juan.
Se le realiza la explicación correspondiente al paciente y se le advierte de posibles consecuencias, quedando el paciente a conocimiento pleno de lo sucedido

Puchetta Luis Daniel
MÉDICO
M.P. 4845

FICHA ANESTESIOLÓGICA

Historia Clínica N°..............
Anestesia N°..............

Nombre: Balcdo Miguel Angel — V ☐ M ☐
Edad: 51 años
Peso: 95 kg
Talla: 1,82
Tipo const

Diagnóstico: Colelitiasis
Oper. Propuesta: colecistectomía laparoscópica
Diag. Operatorio: idem
Oper. Realizada: Colecistectomía laparoscópica

Piso: .... Hab: ....
Resp { Cama: / Frec: 12 Rxm / Tipo: Eupnea
Pulso {55/x
T. Art. { Habitual: 140/95 / Actual: 120/80

Complic. Preoperatoria
Ninguna:
Respiratoria:
Circulatoria: HTA.
Neurológica: ACV
Urológica:
Digestiva
Metabólica
Alergica.
Psiquiátrica
Otros:

Condición Preoperatoria

Psíquica				Somática			
Normal	☒	Hipotenso	☐	Oclus Intest	☐	Shock leve	☐
Hiperemotivo	☐	Anemia Ag.	☐	Hipóxico	☐	Shock profundo	☐
Excitado	☐	Desnutrido	☐	Disneico	☐	Inconsciente	☐
Deprimido	☐	Distendido	☐		☐	Inconsciente	☐

Informe ECG: RS grado 5 — Dr Lan

Cirujano Dr.: DE LA TORRE GARCIA
Anestesiólogo Dr.: ESPEJO CAMAÑO SOTARELLO GAWAY — A.S.A 1 - 2 - (3) - 4 -
Urgencia NO ☒ SI ☐ Motivo: programada
Última comida a las 8 hs
Accidentado a las............hs.

Examenes Complementarios Destacables
Exámenes de rutina. Hto 45 %
Hb 16.4
Exámenes de coagulación: TP 98
KPTT 25
Otros: Plaquetas 153.000

INGRESOS		EGRESOS
GR sed. /	Dextrosa 5%...	Diuresis /
Plasma	Ringer.	SNG.
Plaquetas	S. fisiológica.	Otros.
		Total.

Pre-medicación: Cefazolina 1g, Dexametasona 8 mg, Metoclopramida 10 mg, Ranitidina 50 mg, Ketorolac 60 mg, KMS [illegible]
Vias de perfusion:

Oximetría (%)	100	100	100	100	100
Capnografía (mHg.)	35	34	34	34	34
Temperatura (°cent.)					

• Czo de Cgía.
O Fin de Cgía.
X Czo de Anest.
⊗ Fin de Anest.
V Nacimiento
V T.A. Máxima
Λ T.A. Mínima
O Fcia. Cardíaca

AL LLEGAR AL QUIRÓFANO

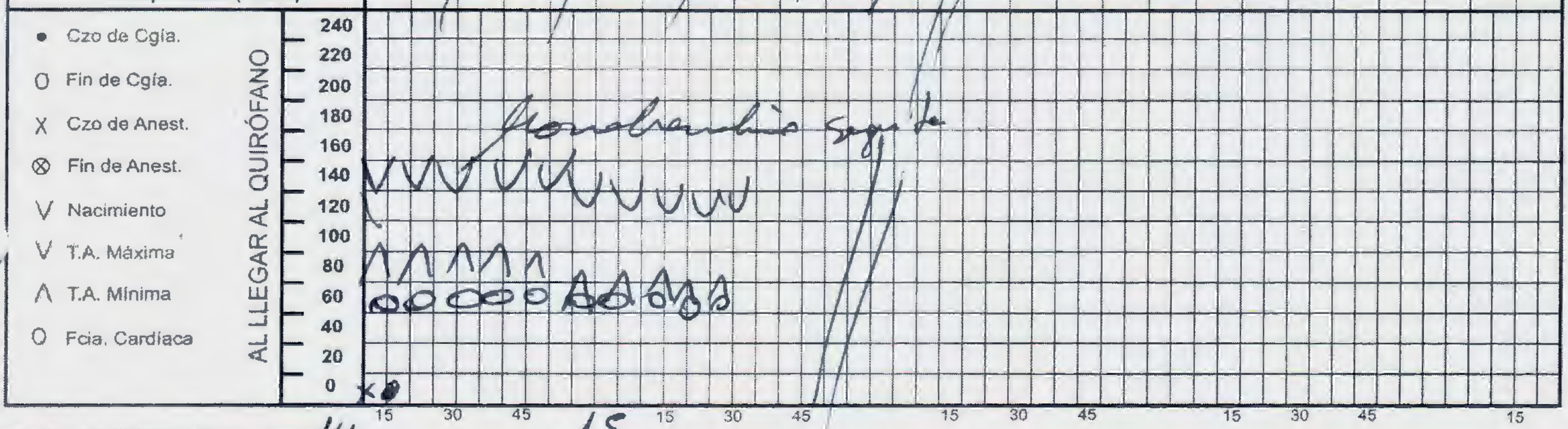

HORARIO 14 — 15

GAS ANEST.	Sevoflurano 2%
ÓXIDO NITROSO	remifentanilo TCI 4,1 ng/ml
RESP. ESPONTÁNEA	
RESP. ASISTIDA (FCIA.)	
RESP. CONTROLADA (FCIA.)	
POSICIÓN	Decúbito dorsal
INDUCCIÓN ANEST.: X	propofol 150 mg; remifentanilo TCI EF. 7,1 ng/ml; fentanilo 100 γ; atracurio 40 mg; midazolam 2 mg; clonidina 150 γ

Bloqueo: .... Posic: ....
Zona de inyección: .... Aguja: ....
Agente anestésico ....
Cantidad Inyectada: .... cc a las........hs. Resultado

Anestesia Inhalatoria ☐ Endovenosa ☐ Mixta ☒
Intub. Traqueal: No ☐ SI ☒ TET 8 Manguito: 5 J
Sistema de adm. de Anestesia BAIM - JACKSON REES - (CIRCULAR)

Comentarios: monitoreo continuo: ECG, SPO, PANI, capnografía, protección de decúbito, túnica y ojos

Estado del paciente al finalizar el acto anestesico - operatorio

Reflejo corneal	NO	(SI)	Depresión circulatoria	(NO)	SI	1- 2- 3 Shock	(NO)	SI
Sensibilidad dolorosa	NO	(SI)	Depresión respiratoria	(NO)	SI	Curarizado	(NO)	SI
Obedece órdenes	NO	(SI)	Obstrucción respiratoria	(NO)	SI	Cánula Faringea	(NO)	SI
Conversa	NO	(SI)	Aspiración secreciones faringeas	(NO)	SI	Traqueal	(NO)	SI

Vomito NO ☐ SI ☐ Mucosa ☐ Biliosas ☐ Alimenticios ☐ Fecaloides ☐ 1 - 2 - 3

Pasa .... hs. en condiciones satisfactorias (A sala común) Cuidados intermedios - UTI - UC

Mat. utilizado Hospital ☐ Sanat. ☐ Propio ☐

05/10/17
Fecha

JORGE ESPEJO ANESTESIOLOGO - M.P. 2176 HOSP. PUB. DESC. DR. G. RAWSON
Firma

Impreso en Imprenta de M.S.P. Agosto 2016

FOJA QUIRÚRGICA:

Edad: .....

Nombre: ..... Hora comienzo: .....

Fecha: ..... Hora finalización: .....

Médico Cirujano: .....1 er. ayudante.....

2 do. ayudante: ..... 3 er. Ayudante .....

Tipo de cirugía:

Vascular	☐	.....	Abdominal	☐	.....
Traumatológica	☐	.....	Toráxica	☐	.....
Neurológica	☐	.....	Otra	☐	.....
Ginecológica	☐	.....			

A) Diagnóstico pre - quirúrgico:

.....

B) Diagnóstico quirúrgico:

.....

C) Técnica quirúrgica realizada:

.....

D) Descripción de la técnica y hallazgos quirúrgicos :

.....

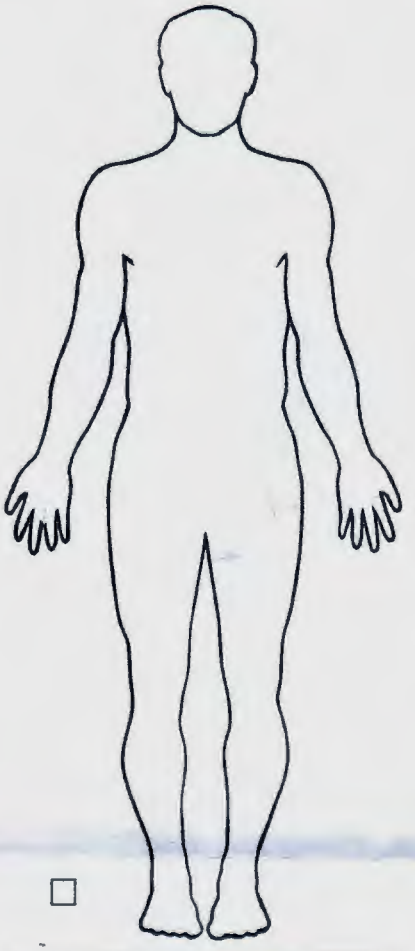

LOCALIZACION DE DRENAJES INCISIONES, AMPUTACIONES, OTRAS	
SNG	☐
S. VESICAL	☐
VÍA CENTRAL	☐
VENO PUNCIÓN PERIFÉRICA	☐

..... Firma / Sello

..... Hora

Ministerio de Salud Pública
Gobierno de San Juan

SAN JUAN
GOBIERNO

HPGD Dr. Guillermo Rawson
0264 - 4227404
0264 - 4224022

Hospital Rawson

Impresión: 05/10/2017 15:17-apetini-Imprimir

Parte Quirúrgico

Sede: HPGD Dr. Guillermo Rawson	**Fecha:** 05/10/2017 07:20:00 a.m.
Hora Inicio: 14:00	**Hora Fin:** 15:14
Paciente: BOLDU,MIGUEL ANGEL	**HC:** 001-17879993-00
Edad: 51	**Sexo:** Masculino
Especialidad CQ-CIRUGIA GENERAL	**Quirófano:** 08-CGIA GRAL-GINECO-UROLOGIA

Equipo operatorio:
CIRUJANO : DE LA TORRE, ARTURO
1º AYUDANTE : VILA, MARIANA SILVIA
2º AYUDANTE : GARCIA DUMANDZIC, FERNANDO
INSTRUMENTADOR : GUZMAN, PAOLA

Dr. MARIO [illegible] JEFE [illegible] H.P.D.Dr.G.R.

Tipo de Anestesia:
General

Diagnóstico Pre-Operatorio:

Diagnósticos Pos-Operatorio:

Operaciones realizadas:

Detalle Operación:
DIAGNOSTICO PREOPERATORIO: COLECISTITIS

DIAGNOSTICO INTRAOPERATORIO: IDEM

OPERACION REALIZADA: COLECISTECTOMIA LAPAROSCOPICA

ANESTESIA GENERAL. TECNICA ASEPTICA. INCISION PARAUMBILICAL. DIERESIS HASTA APONEUROSIS. APERTURA DE LA MISMA. SE COLOCA TROCAR DE 10 MM. NEUMOPERITONEO. COLOCACION DE DEMAS TROCARES BAJO VISION DIRECTA. SE IDENTIFICA VESICULA BILIAR Y TRIANGULO DE CALOT. SE IDENTIFICA ARTERIA CISTICA. SE COLOCA CLIP Y ELECTROCAUTERIZA. SE IDENTIFICA CONDUCTO CISTICO FINO. SE COLOCA CLIP HACIA DISTAL. DOS HACIA PROXIMAL. SE SECCIONA. DESPERITONIZACIONDE CUELLO A FONDO. ECTOMIA DE PIEZA QUIRURGICA POR PUERTO UMBILICAL EN BOLSA DE NYLON. CONTROL DE HEMOSTASIA. SE DEJA COLOCADO DRENAJE TUBULAR EN LECHO VESICULAR. RECUENTO DE GASAS Y COMPRESAS CORRECTO. SE RETIRAN TROCARES BAJO VISION DIRECTA. CIERRE DE APONEUROSIS UMBILICAL CON VYCRIL 0. CIERRE DE PIEL CON MONONYLON 3/0.

Anatomía Patológica: SI

[redacted]

1
3530

HOSPITAL RAWSON

URPA

CONTROL DEL PACIENTE ADULTO - URPA

RCQEN06-2

Nombre : Boldu Miguel	Edad: 51	HC: 17879993	Fecha 5/10
ASA:	Antecedentes Patológicos		
Hora ingreso Pre Q 13 15	Hora paso Q	Hora Ingreso Post Q	Hora Alta al internado
Dx. Clínico Cole bp.	Dx. Quirúrgico	Servicio que proviene Cirugía	
Cirujano De la Torre	Anestesista	Residente	Enfermero Morales - Varela

Valoración	Pre Q	PostQ Ingreso	15´	30´	45´	60´					Alta
FC	64										
FR											
SO_2	98										
TA	165/96										
T°	(114)										
HGT											
ARM Modo											
E. Aldrete											
E. Ramsay											

Vía periférica ☑ Vía central ☐ Vía arterial ☐

Tipo de Anestesia

General		Raquídea		Bloqueos Regionales		Monitoreo	
Neurolepto		Peridural		Sedación			

Analgesia

	Ingreso	15´	30´	45´	60´		Firma medico
Escala EVA							
Rescate analgesia							
Infusión drogas Analgésicas							

Otras indicaciones médicas:

Balance hídrico

Ingresos - Hidratación Parenteral			Egresos --- Drenajes					
olución	Colocada	Cant. paso	Diuresis	Oral SNG	Pleural	Mediastinico	Aspirativo	laminar
Hora								
Balance horario								
Balance acumulado								

Eventos	Tratamiento del Evento-Indicación medica
Nausea y Vómitos	
Temblores	
Sudoración	

HOSPITAL RAWSON ENFERMERÍA CENTRO QUIRÚRGICO	VERIFICACIÓN PACIENTE ADULTO EN QUIRÓFANO	R CQEN 03-2

Fecha: 5/10/17	Nombre: Bolt Miguel	HC N°: 17879993
Edad: 51	Diagnóstico: Colelap. / ASA:	Servicio Cirugía

Primera verificación : Ingreso del paciente	Si	No	Firma
• Verificación, al ingreso al sector de nombre y apellido, cama y demás datos filiatorios	X		
• Traslado del paciente en ambulancia		X	
• Traslado del paciente en camilla	X		
• ¿Se ha comprobado la identificación del paciente?	X		
• ¿Se ha colocado la pulsera identificatoria?	X		
• Diagnóstico quirúrgico	X		
• ¿Es re intervención quirúrgica?		X	
• Paciente en aislamiento de contacto		X	
• Paciente en aislamiento respiratorio		X	
• Verificación de estudios pre quirúrgicos	X		
• ¿Tiene el consentimiento informado firmado?	X		
• Se ha realizado la visita pre quirúrgica de Enfermería	X		
• Se realizó los 3 baños prequirurgicos	X		
• ¿Realizó el ayuno correspondiente?	X		
• ¿Trae prótesis?		X	
• ¿Trae pertenencias personales?		X	
• ¿Es Alérgico?		X	
• ¿Es Hipertenso?	X		
• ¿Es Diabetico?		X	
• ¿Esta agrupado por hemoterapia?	X		
• ¿Posee dadores de sangre?	X		
• ¿Paciente anticoagulado suspendió la medicación según indicación médica?		•	
• Se realizó la verificación de las pertenencias personales en el registro RCQEN07 Rótulo de pertenencias personales del paciente	X		

Observaciones :

Segunda verificación de Enfermería previo ingreso a quirófano	Si	No	Firma
• Verificación, al ingreso al sector de nombre y apellido, pulsera, cama y demás datos filiatorios			
• Control de Signos Vitales			
• Posee dificultad en la vía aérea			
a- Paciente en ARM			
b- Paciente con oxigenoterapia			
• Presenta ansiedad			
• Hidratación parenteral			
• ¿Se realizó pre medicación?			
a- Vía Central			
b- Vía Periférica			
• Posee Sonda vesical			
• Posee Sonda nasogástrica			
• Posee drenajes			

Observaciones :

Tercera verificación : Control Intraquirúrgico : Anestesia		Si	No	Firma
• Verificación, al ingreso al sector de nombre y apellido, pulsera, cama y demás datos filiatorios				
• Administración medicación pre anestésica				
Tipos de Anestesia	a-General			
	b-Local			
	c-Bloqueo			
	d-Raquídea			
	e-Peridural			
	d-Catéter Peridural			
• Monitoreo de Signos vitales				
• Trasfusiones de sangre o derivados intraoperatorias				
• Administración de paralelo de analgesia				

Clasificación paciente por color Marque con una cruz	Verde		Amarillo		Rojo	

Observaciones :

Cuarta verificación: preparación de salida del paciente del quirófano por parte de instrumentación	Si	No	Firma
• Recuento de gasas, compresas, agujas e instrumental realizado			
• Biopsias enviadas			
• Drenajes en condiciones			
• Paciente limpio			
• Sonda vesical clampleada			
• Paciente con camisolín adecuado			
• Paciente bien vendado			
• Paciente con bolsa de colostomía bien colocada			
• Sellado de la herida correcto			
• Registros en papel y en MHO cargados			

Observaciones:

Quinta verificación : Control de Enfermería Post quirúrgico	Si	No	Firma
• Verificación, al ingreso al sector de nombre y apellido, pulsera, cama y demás datos filiatorios			
• Administración de oxígeno			
• Paciente en ARM			
• Monitoreo de signos vitales			
• Presenta dolor - Administración de analgésicos			
• Trasfusiones de sangre o derivados			
• Herida plana			
• Drenajes			
• Sonda vesical			
• Sonda nasogástrica			
• Alta médica			
a- Habitación en el internado			
b- UTI			
c- Domicilio			

Control y entrega de pertenencias personales:

Médico que autoriza el alta	Hora:

se sugiere: - Hemograma coagulograma y recuento de plaquetas
- Riesgo cardiovascular y ECG.
- ecocardiograma.

Ministerio de Salud Pública
Gobierno de San Juan

FOJA DE PRE-ANESTESIA

Fecha: 4-10-17 . Quirófano: Hora:
Servicio: Cama: 327 A - Sala:
Nombre: Baldo - Miguel Edad: 54 Peso: 95 kg
Diagnóstico Presuntivo: colecistectomía . T 102 .

A - ANTECEDENTES PERSONALES

1 - PEDIATRÍA:
Parto /
Periodo neonatal /

2 - ADULTOS Y NIÑOS:
a) Alergias NO
b) Ap. cardiovascular HTA → internacion en UCO (crisis hipertensiva). ACV (7-7-14) hemorrágico - ACV (8 -14) hemorrágico
c) Ap. respiratorio NO
MAYORES
d) Digestivo NO
e)Metabólico NO
f) Neuromuscular Afasia, hemiparesia facio braquial derecha
g) Psíquico NO
h) Otros Hemorragias Tranfuciones Infecciones - etc.
NO SI NO

3 - MEDICACIÓN HABITUAL Bisoprolol 10 mg Amlodipina 10 mg Hidroclorotiazida 50 mg AAS. Ultima toma (3-10-17)

B - ANTECEDENTES ANESTÉSICOS

Cirugía Cirugía de rodilla izquierda
Anestesia Raquídea
Complicaciones NO

C - EXÁMENES COMPLEMENTARIOS

1 - Laboratorio
Hematocrito T.Ptb: KPTT Urea Glucemia
Creatina Glob.Blcos Trans Plaq Ionog
Proleinonograma Colest Hb Otros

2 - Cardiovascular
E.C.G.
Riesgo quirúrgico
Presión arterial Frecuencia cardiaca Ritmo

3 - Respiratorio
Auscultación MVOSMA . Frecuencia ~~cardiaca~~ Resp: 13 por minuto
Rx

F- EXAMEN FISICO

1 - Cabeza y Cuello cuello corto movilidad cervical conservada Otros
2 -Boca s/p amplitud de apertura DTM dientes Conservados
3 - Piel y T.C.S. Normal
4 - Extremidades Movilidad los cuatro extremidades
5 - Columna s/p
6 - Circulatorio periférico S/P pulso Regular y Sincrónico Sis. Venoso Buenos Accesos.
7 - Ap. Urinario S/P Diuresis (+)

G - CONDICION PRE-OPERATORIA

(Buena)--------Hiperemotiva Excitado Deprimido Inconciente Moribundo Otro
Clasificación A.S.A. 1....2...(3)...4....5 Condiciones Basales Ayuno: (Si) No

CONSENTIMIENTO del familiar mas cercano o encargado del paciente
Nombre y apellido DNI

[firma] MP 4846

Ministerio de Salud Pública
Gobierno de San Juan

CONSENTIMIENTO DEL RESPONSABLE DEL PACIENTE PARA SOMETERLO A ESTUDIOS Y/O INTERVENCIONES QUIRÚRGICAS.

Yo...............Bololo Miguel...............autorizo q el paciente ....sea sometido al siguiente estudio tratamiento/ operación ....Austan...............

Me han sido explicados plenamente la naturaleza y el objeto del estudio/ tratamiento/operación, riesgos en q se incurre...............S............... y la posibilidad de complicaciones...............si...............

En tal sentido mis preguntas han sido contestadas y se me ha hecho saber que el personal del hospital esta ampliar la información a mi pedido.

Consiento en la ejecución de prácticas médicas y procedimientos auxiliares ademas de los ahora previstos o diferemntes de ellos, tanto si deben afecciones imprevistas actualmente o no y que el equipo del hospital pueda considerar necesario ó convenientes en el curso de estudio/ tratamiento y operación.

La presente se realiza a fin de lograr la mejor solución médica posible de la afección que motiva la consulta pero ninguna seguridad me ha sido dada en cuanto a los resultados que pueden obtenerse.

Consiento en la administración de aquellos anestésicos que puedan ser considerados o convenientes por el médico responsable, comprendiendo que ello puede implicar ciertos riesgos.

He autorizado la presencia de observadores, dispuestas por el hospital, en el quirófano, así como la filmación o fotografías con fines docentes.

He autorizado la retención, preservación y uso para fines de educación y/o investigación de cualquier muestra de tejido tomada del paciente.

Aclaro que he leído y entendido cada párrafo de este formulario, con los que he acordado, salvo aquellos que no tachado

FECHA...4.../...10.../...17...

FIRMA ....

Carácter en que firma:...Titular...

Tipo y Nº de documento:...DNI 18878983...

Domicilio:...............

(En lo posible padre y madre o encargados)

MINISTERIO DE SALUD PÚBLICA

CONSENTIMIENTO INFORMADO

AUTORIZACIÓN PARA ACTOS QUIRÚRGICOS

PACIENTE: Bolde Miguel Angel

FECHA: 03 / 10 / 17 HORA: .....

1) POR LA PRESENTE AUTORIZO AL Dr..... Y/O A QUIEN LE DESIGNE COMO CIRUJANO Y/O AYUDANTE, PARA REALIZAR LA SIGUIENTE OPERACIÓN (ES) .....

EN LA PERSONA DE : .....

(Nombre del paciente) .....ó .....(mÍ mismo)

2) EL PROCEDIMIENTO QUIRÚRGICO ARRIBA NOMBRADO, ME HA SIDO EXPLICADO POR EL/ Dr..... DE LA SIGUIENTE MANERA:

.....

.....

(Explicación en términos NO médicos)

3) RECONOZCO QUE DURANTE EL CURSO DE LA OPERACIÓN, SITUACIONES IMPREVISTAS PUEDEN DETERMINAR LA REALIZACIÓN DE PROCEDIMIENTOS DISTINTOS A LOS PLANEADOS SEGÚN EL PÁRRAFO N° 1. POR LO TANTO AUTORIZO Y SOLICITO AL CIRUJANO ARRIBA NOMBRADO Y SUS AYUDANTES, QUE REALICEN LOS PROCEDIMIENTOS QUE SEAN NECESARIOS DE ACUERDO A SU CRITERIO PROFESIONAL, INCLUYENDO TRANSFUSIONES, ESTUDIOS ANATOMOPATOLOGICOS Y RADIOLÓGICOS. LA AUTORIDAD CONCEDIDA AL CIRUJANO EN ESTE PARRAFO SE EXTIENDE INCLUSO, PARA EL TRATAMIENTO DE PATOLOGÍA DESCONOCIDA ANTES DEL ACTO QUIRÚRGICO.

4) DOY MI CONSENTIMIENTO, AUTORIZO Y SOLICITO, SE ME ADMINISTRE ANESTESIA DE ACUERDO AL CRITERIO DE LOS MÉDICOS CIRUJANOS Y ANESTESISTAS.

5) RECONOZCO QUE LA MEDICINA Y LA CIRUGÍA, NO SON CIENCIAS EXACTAS Y COMPRENDA QUE NO SE ME HAN DADO GARANTÍAS, EM LO QUE RESPETA A LOS RESULTADOS DEL ACTO QUIRÚRGICO.

6) ....

TESTIGO FIRMA DEL PACIENTE

FIRMA DEL CONYUGE

~~7) EL PACIENTE (ES UN MENOR DE .....AÑOS DE EDAD), ESTA INCAPACITADO PARA~~ FIRMAR POR LA CAUSA: .....

.....

(Táchese lo que no corresponda)

Ministerio de Salud Pública
Gobierno de San Juan
SAN JUAN GOBIERNO

HPGD Dr. Guillermo Rawson
Av. Rawson 494 Sur
0264 - 4221984
SAN JUAN

Hospital Rawson

Impresión: 26/09/2017
Hora: 08:30 hs
Usuario: msperez

Servicio de Diagnóstico por Imágenes

Fecha Actual: **26/09/2017** Hora Actual: **08:30**

Paciente: BOLDU MIGUEL ANGEL	Sede: HPGD Dr. Guillermo Rawson
Fecha Turno: 26/09/2017	Áreas:
HC: 001-17879993-00	Protocolo: 2017097460
Edad: 51	Médico Solicitante:
Procedencia: ECOGRAFIA GENERAL	Diagnóstico: ( )

ECOGRAFIA COMPLETA DE ABDOMEN (USUAL) - **Efector:** MARUN IBAÑEZ, SILVINA LUCIA
Informe:
Hígado *de morfología y tamaño normal, con ecoestructura conservada.*
Vía biliar intra y extrahepática sin dilatación.
Vesícula biliar *de tamaño normal y paredes levemente engrosadas (4 mm. de espesor). Presenta una imagen hiperecogénica de 25 mm. compatible con lito, enclavada en el bacinete.*
Ambos riñones *de forma y tamaño normal. Adecuado espesor parenquimatoso. Relación parénquima-seno conservada. No se visualiza dilatación de la vía excretora. Microlitiasis bilateral.*
Bazo *de tamaño normal y ecoestructura homogénea.*
En ***retroperitoneo central*** *se visualizan aorta abdominal y vena cava inferior, de calibre conservado.*
Actualmente, no se observa líquido libre en la cavidad abdominal.

Atte.

Firma del Médico

Silvina Martín Ibañez
Médica Cirujana
M.N. 134.013

ECOGRAFIA HGR
26 SEP 2017 08:25:55
BOLDU MIGUEL ID:17879993
HIGADO
CA541
D1 10.75 cm
D2 1.74 cm
BAZO

ECOGRAFIA HGR
26 SEP 2017 08:25:21
BOLDU MIGUEL ID:17879991
HIGADO
CA541
RIÑON DER
RIÑON IZQ.

ECOGRAFIA HGR
BOLDU MIGUEL ID:17879993
HIGADO
VESICULA BILIAR

ECOGRAFIA HGR
26 SEP 2017
BOLDU MIGUEL ID:17879993
HIGADO
VESICULA BILIAR

Lab
ECOGRAFIA HGR
26 SEP 2017 08:22:53
BOLDU MIGUEL ID:17879991
B RES-B GA 44%
TEI P 197mm XV +6
PRC 15/R/1 PRS 4+
PST 4 C 2
1 R
HIGADO CA541
10
15

Hospital Dr. Guillermo Rawson
Departamento de Ecocardiografía Doppler y Eco Doppler Vascular

Nº 5304/1

Nombre: MIGUEL ANGEL BOLDU — **Fecha: 25/09/2017**
Nº Historial: 17879993 — Nº Eco-Estándar: 5236 — Nº Eco-General: 5304
Motivo Solicitud:
Dr:
Diagnóstico clínico:

Procedencia: — Nº Video: — Calidad reg.:
Diagnósticos:
Protocolos:
Peso: 95 Kg — Talla: 185 cm — Sup. corporal: 2.19 m²
Ritmo: Sinusal — Frecuencia cardíaca: lat/min — Fecha nac.: 27/08/1966

Ecocardiograma

Diámetro Telediastólico del VI:	51	mm	Aorta Ascendente:	40	mm
Diámetro Telesistólico del VI:	30	mm	Ventrículo derecho:	22	mm
Grosor TIV:	15	mm	Fracción de acortamiento VI:	41	%
Grosor PP:	14	mm	Fracción de eyección 2D:	60	%
Aurícula Izquierda:	46	mm	Masa de VI:	320	g
Raíz Aórtica:	40	mm	Indice de masa:	146	g/m²

Estudio Doppler

Válvula Mitral

E:	0.29	m/s	E/A:	0.57
A:	0.51	m/s	Grado Regurgitación:	0

Válvula Aórtica

Velocidad máxima:	1.00	m/s	Gradiente medio:	2	mm Hg
Gradiente máximo:	4	mm Hg	Grado Regurgitación:	0	

Válvula Tricúspide

Grado Regurgitación: 0

Comentario

Ventrículo Izquierdo de diámetros normales (DD 22 mm/m2 sup.corp.). Hipertrofia parietal concéntrica. (GPR 0.49, IMC 146 g/m2 sup. corp.). Normoquinesia parietal global normal. Función sistólica preservada. Fracción de eyección estimada por método de Simpson 65%. Alteración de la relajación.
Ventrículo Derecho con morfología, diámetros y grosor parietal normales. Función sistodiastólica normal.
Septum Interventricular íntegro, hipertrófico, normoquinético.
Aurícula Izquierda dilatada, redondeada, sin masas endocavitarias, área de 23 cm2. Volumen de 68 ml (30ml/m2).
Aurícula Derecha de tamaño y forma normales.
Tabique Interauricular íntegro, normal.
Válvula Mitral con apertura y cierre normales, valva posterior oponente, EF normal, distancia y ángulo mitroseptal normales. Fino aleteo holodiastólico de la vlava anterior. Velocidad pico E < que A, con relación E/A <1, isovolumétrico diastólico de 100 mseg, gradientes pico, medio y área normales, competente.
Aorta torácica dilatada y con proceso degenerativo, con fibrosis y/o calcificación a nivel anular, sinusal, unión sinotubular y aorta ascendente. Cayado aórtico normal. Válvula Aórtica trivalva de apertura,flujo transvalvular sistólico, velocidad pico, gradientes pico, medio y área normales. Competente

Hospital Dr. Guillermo Rawson
Departamento de Ecocardiografía Doppler y Eco Doppler Vascular

Nombre: MIGUEL ANGEL BOLDU N° 5304/2

Válvula Tricúspide normoimplantada, con apertura y cierre normales, flujo transvalvular normal.
Válvula Pulmonar con apertura, cierre, gradientes pico, medio y área normales.
Pericardio normal.

Conclusiones:

Hipertrofia concéntrica del ventrículo izquierdo.
Dilatación auricular izquierda.
Aorta torácica dilatada y con proceso degenerativo de raíz aórtica y válvula aórtica.
Función ventricular izquierda sistólica preservada, alteración de la relajación.

Firmado: Dr. D´Ovidio A - Pelleriti E

ENZO C. PELLERITI
MEDICO CARDIÓLOGO
M.P. 4630 - M. 96

CARDIOLOGIA HOSPITAL RAWSON
25 SEP 2017 09:21:47
BOLDU NIGEL ANGEL ID:38741
B F P G MAX
TEI P 21 cm XV 2
PRC 9-5-B PRS P
PST 4
CARDIO PA230
A1 22.08 cm²
D2 61.3 mm
VOL 67.6 ml
390/398

CARDIOLOGIA HOSPITAL RAWSON
25 SEP 2017 09:21:00
BOLDU NIGEL ANGEL ID:38741
B F P G MAX CFM F 2.5 MHz G 40% CW F 2.5 MHz G 70%
TEI P 21 cm XV 2 PRF 3.3kHz PRF - kHz
PRC 9-5-A PRS 2 PRC 2-B-A PRS 3 PRC 4-1
PST 4 FP M PST 2
FP 600 Hz
CARDIO PA230
AORTA
IFAO --- m
VmAO --- m/s
GmAO --- mmHg
VpAO -1.03 m/s
GpAO 4.2 mmHg
VAOd --- m/s
TAAO --- ms
TE --- ms
APEJ --- ms
PPEJ --- ms
IVMO --- ms
+2.05
m/s
4 s
3.56
-2.05

CARDIOLOGIA HOSPITAL RAWSON
25 SEP 2017 09:18:55
BOLDU NIGEL ANGEL ID:38741
CARDIO PA230
VI
SIVd 15.3
DVId 50.5
PPd 14.4
SIVs 20.7
DVIs 29.8
PPs 21.6
FE 72 %
FA 41 %
MVI 390 g
3.32

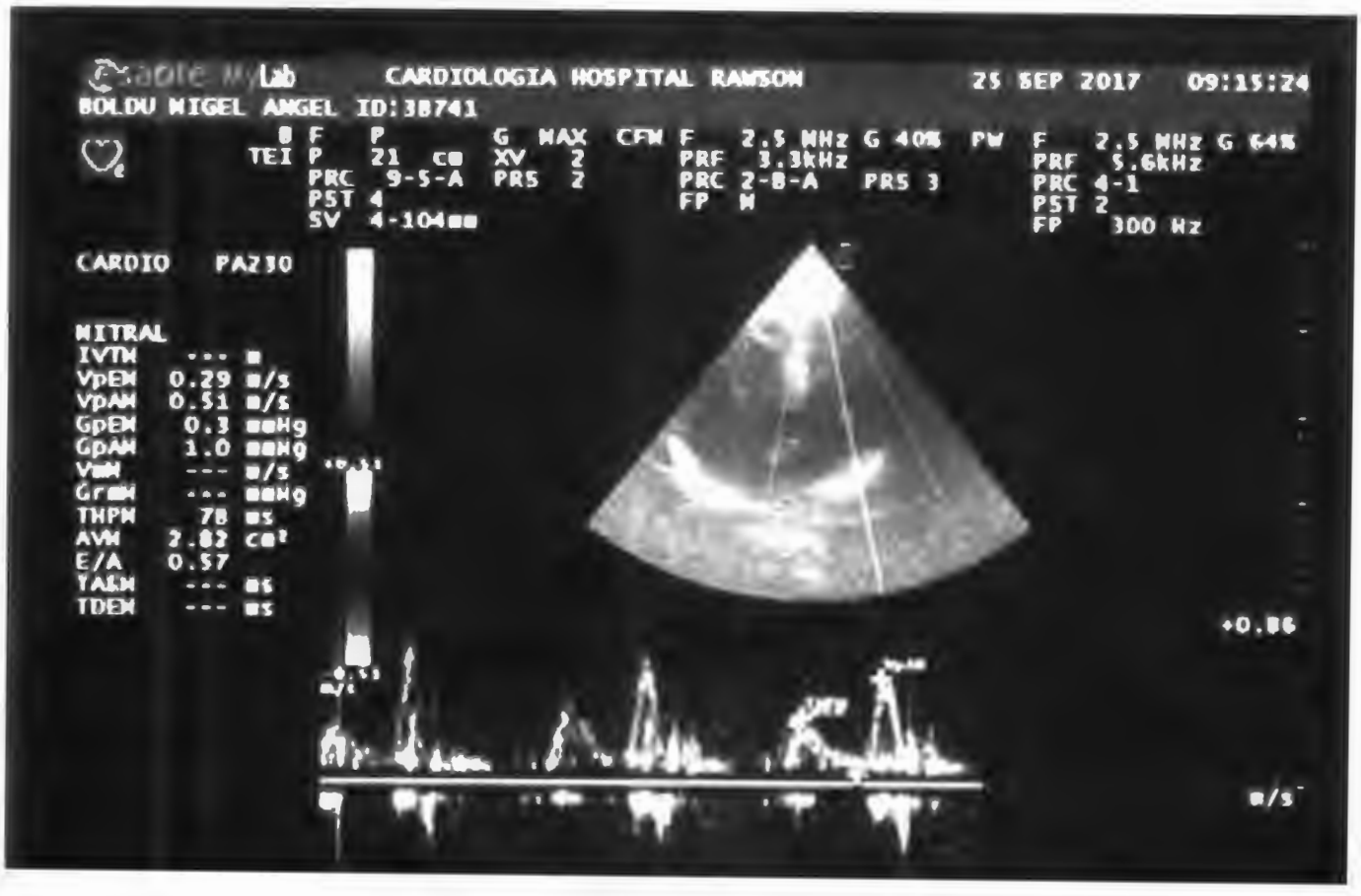
CARDIOLOGIA HOSPITAL RAWSON
25 SEP 2017 09:15:24
BOLDU NIGEL ANGEL ID:38741
CARDIO PA230
MITRAL
IVTM --- m
VpEM 0.29 m/s
VpAM 0.51 m/s
GpEM 0.3 mmHg
GpAM 1.0 mmHg
VmM --- m/s
GrmM --- mmHg
THPM 78 ms
AVM 2.82 cm²
E/A 0.57
YAEM --- ms
TDEM --- ms
+0.86
m/s

CARDIOLOGIA HOSPITAL RAWSON
25 SEP 2017 09:12:17
BOLDU NIGEL ANGEL ID:38741
CARDIO PA230
D1 13.3
D2 52.5
D3 11.3
348/398

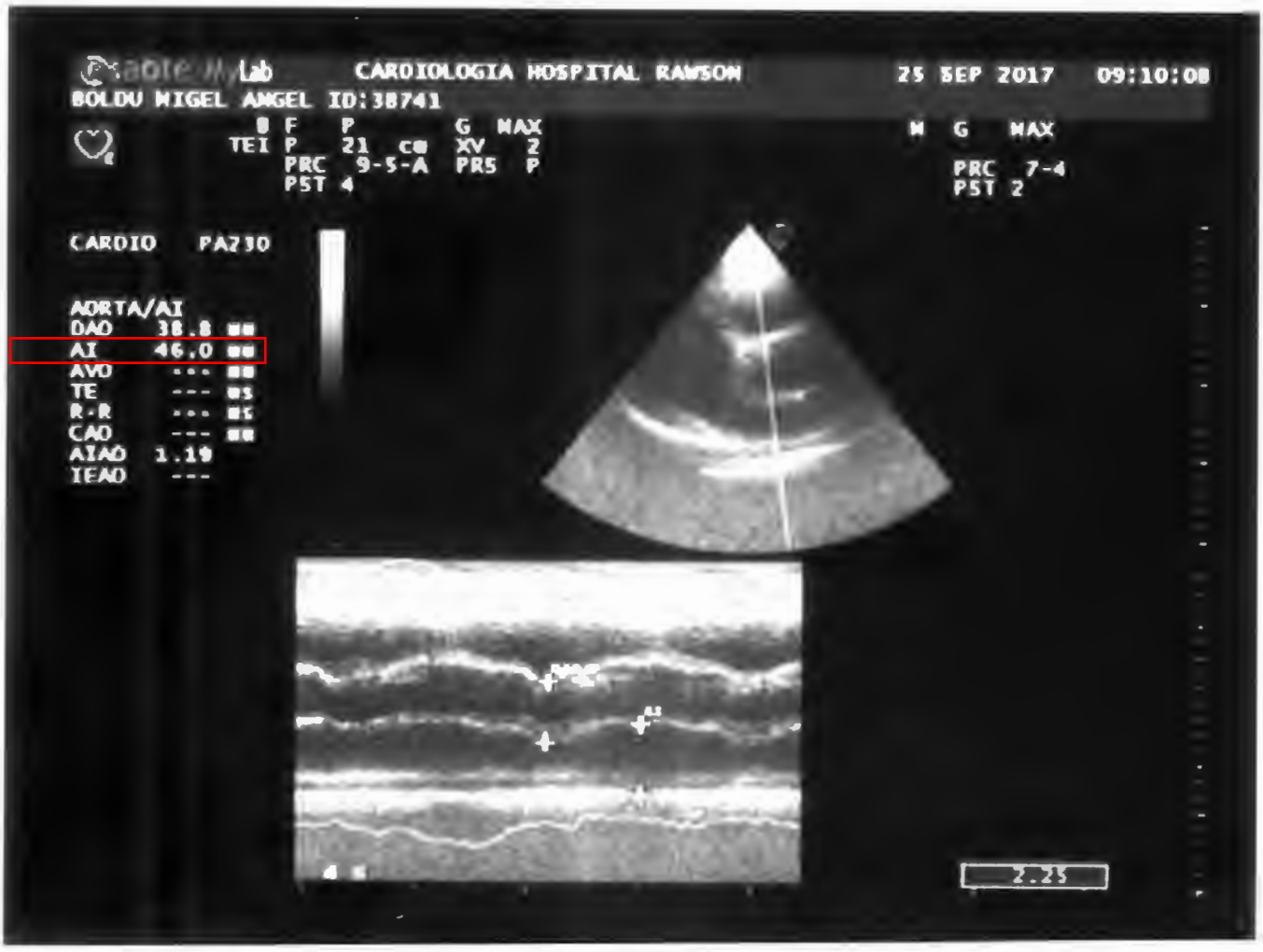
CARDIOLOGIA HOSPITAL RAWSON
25 SEP 2017 09:10:08
BOLDU NIGEL ANGEL ID:38741
CARDIO PA230
AORTA/AI
DAO 38.8
AI 46.0
AVO ---
TE ---
R-R ---
CAO ---
AIAO 1.19
IEAO ---
2.25

Dx = ~~Colecistitis~~
+ = POP de Colecistectomía Laparoscópica

APELLIDO Y NOMBRE: Baldu Miguel Hab: 337 A DNI: 17879993
Edad: 51 A. CLÍNICOS: HTA, ACV
DI: ALERGIAS: –
Dx: A. QX: Rodilla izquierda
AEA: Paciente refiere comenzar hace 1 mes atrás con fuerte dolor en HID, de tipo cólico, de intensidad 9/10 que no cede con analgésicos/antiespasmódicos, luego de esto consulta por SMU quien decide su internación para tratamiento y posterior resolución quirúrgica.
A. TX: –
TÓXICOS: –
EPIDEMIOLÓGICOS: –

FECHA	5/09	04/10											
GB	13,6	6,4											
GR	5,5	5,1											
Hb	16	15											
HTO	45	47											
Plaquetas	239												
VSG	20												
TP		98											
KPTT		25											
Glucemia	96,9												
Uremia	21,9	28											
Creatinina	1,14	1,06											
Na	139	144											
K	3,79	2,93											
Cl	95	100											
BT	1,07	0,68											
BD	0,46	0,27											
GOT	25	32											
GPT	26,4	30											
FAL	95	69											
GGT													
Amilasa	43												
LDH													
Marcadores													
Proteinas													
Albumina													
Colesterol													
HDL													
LDL													
Triglicéridos													
Ca													
P													
Mg													
PCR													
Hormonas													
ORINA													

Poker
Lab (ingr.)
Rx Qx (CI)
Eco
Ecocardio

Ecografía de Abdomen (26/09/17)

- Hígado de morfología y tamaño normal
- Vías Biliares intra y extrahepáticas sin dilatación
- Vesícula Biliar de tamaño normal y de paredes levemente engrosadas (4 mm de espesor) Presenta imagen hiperecogénica de 25 mm compatible con litio, enclavado en el bacinete.
- Páncreas no informa

Ecocardiograma (25/09/17)

- Hipertrofia concéntrica de VI
- Dilatación AI izquierda
- Aorta torácica dilatada y con proceso degenerativo de raíz aórtica y válvula aórtica
- Función ventricular izquierda sistólica preservada, alteración de la relajación

FUNDACION FAVALORO
para la Docencia e Investigación Médica
CENTRO FUNDACION FAVALORO

Fecha: 27/06/2017
Hora: 16:40

JUSTIFICANTE DE LA CITA

Datos del Paciente

Nombre: MIGUEL ANGEL BOLDU
N° Historia:
Obra Social: (900) PRIVADO
Plan: PRIVADO
Nro de Afiliado / Condición de Iva: 00 OBLIGATORIO (0%)

Datos de la Clta HERSHSON ALEJANDRO
Cita Nro: 2636601

Médico: HERSHSON ., ALEJANDRO RUBEN
Servicio: CARDIOLOGIA CLINICA
Prestación: CONSULTA CARDIOLOGIA CLINICA

Fecha de la Cita: Lunes 17 julio , 2017 **Hora Cita:** 11:00 **Número:** 2636601

Observaciones: abona $1777 + ecg $378 solicita pac serv card gral // 20 min antes /Av Belgrano 1723

Diagnóstico:

Usuario: DURIGONI, LUCIANA

Fecha de Registración: 27/06/2017 16:40:58

Requerido al Paciente:

Firma del Asociado:
MIGUEL ANGEL BOLDU
DNI:

Firma y sello del Médico:
HERSHSON ., ALEJANDRO RUBEN

En caso de no concurrir a la cita por favor cancelar la misma con anticipación - gracias.
Contacto: mail : turnos@ffavaloro.org Tel : (+54)-11-4378-1200/1300

FUNDACIÓN FAVALORO
HOSPITAL UNIVERSITARIO

Anulación de Turnos

Esta acción procederá a la anulación definitiva del turno.

Quiere continuar?

Aceptar | Salir (http://www.fundacionfavaloro.org/)

Hemos recibido su pedido, Gracias por su gestión.

Av. Belgrano 1746, (C1093AAS) Buenos Aires, Argentina - Teléfonos: (54-11) 4378-1200/1300/1400 - © Fundación Favaloro para la Docencia e Investigación Médica.